

二氧化碳激光打孔预处理联合5-氨基酮戊酸光动力治疗难治性巨大跖疣

戴海蓉¹, 周 晖¹, 李巧飞², 凌宏忠¹, 谢继璜¹, 李玉华¹, 曹光玲¹

(1.中山大学附属第一医院皮肤科, 广东 广州 510080; 2.南方医科大学南方医院皮肤科, 广东 广州 510515)

摘要:【目的】探讨二氧化碳激光打孔预处理联合5-氨基酮戊酸(ALA)光动力治疗难治性巨大跖疣的疗效和安全性。【方法】入组难治性巨大跖疣患者,采用二氧化碳激光打孔预处理疣体组织,再进行ALA光动力治疗,评估治愈率和不良反应。【结果】20例患者接受1-3次光动力治疗后,治愈率达85%(17/20)。其中2例(10%)接受1次治疗,5例(25%)接受2次治疗,10例(50%)接受3次治疗。均未见感染或瘢痕。人乳头瘤病毒(HPV)单一型别感染5例,双重或多重HPV型别感染15例,两组之间跖疣治愈率无统计差异。【结论】采用超脉冲二氧化碳激光打孔联合光动力治疗,可提高巨大难治性跖疣的治疗效果。HPV型别与难治性跖疣病情和治疗预后的相关性有待进一步深入研究。

关键词:跖疣; 光动力治疗; 二氧化碳激光; 人乳头瘤病毒; 基因型

中图分类号:R751.05 文献标志码:A 文章编号:1672-3554(2018)01-0152-05

Treatment of Recalcitrant Plantar Warts with 5-aminolevulinic Acid Photodynamic Therapy (ALA-PDT) after Preconditioning with Superpulse Carbon Dioxide Laser

DAI Hai-rong¹, ZHOU Hui¹, LI Qiao-fei², LING Hong-zhong¹, XIE Ji-huang¹, LI Yu-hua¹,
CAO Guang-ling¹

(1.Department of Dermatology, The First Affiliated Hospital of Sun Yat-sen University, Guangzhou 510080, China;

2.Department of Dermatology, Nanfang Hospital of Southern Medical University, Guangzhou 510080, China)

Corresponding to: CAO Guang-ling, caogl001@163.com

Abstract: 【Objective】 To investigate the efficacy and safety of ALA-PDT following CO₂ laser preconditioning for recalcitrant plantar warts. 【Methods】 Patients with recalcitrant plantar warts were enrolled in this study, and received ALA-PDT treatment following CO₂ laser preconditioning. Cure rate and side effects were observed. 【Results】 Twenty patients were enrolled and 85% (17/20) showed complete clearance of plantar warts after one to three times of ALA-PDT. PDT treatment time was once in two patients (10%), twice in five patients (25%) while three times in 10 patients (50%). No infection or scar tissue was observed. Five (25%) patients were infected with one type of HPV, while 15 (75%) patients with two or multiple types of HPV. No difference was observed in complete clearance rate between patients with single or multiple HPV genotypes infection. 【Conclusions】 Superpulse carbon dioxide laser pretreatment enhanced the efficacy of ALA-PDT treatment on recalcitrant plantar warts. Further study is needed to determine the association of HPV genotype with outcome of recalcitrant plantar warts.

Key words: plantar wart; photodynamic therapy; carbon dioxide laser; Human papilloma virus; genotype

[J SUN Yat-sen Univ (Med Sci), 2018, 39(1): 152-156]

收稿日期:2017-08-16

基金项目:广东省科技计划项目(2012B061700080)

作者简介:戴海蓉, 硕士, 医师, 研究方向:皮肤病与美容激光治疗, E-mail: marciarong@163.com; 曹光玲, 通信作者, 副主任医师, E-mail: caogl001@163.com

跖疣好发于足跟、跖骨头或趾间受压处,患者常因疼痛不适就诊。传统治疗包括化学剥脱(水杨酸、斑蝥素)、冷冻、电灼、微波、放射线和激光等^[1]。部分患者尤其是巨大型或融合斑块状跖疣经上述治疗无效,反复复发且疣体面积扩大或数目增多,需要新的治疗手段。光动力治疗(photodynamic therapy, PDT)利用靶组织内含有的光敏化学物质经光照激发产生的光毒作用选择性的破坏病变组织,目前主要使用的光敏剂是5-氨基酮戊酸(5-aminolaevulinic acid, ALA)。国内外开始将ALA-PDT用于尖锐湿疣^[2-3]、寻常疣^[4]和跖疣^[4-7]等病毒疣的治疗。为使病变组织充分吸收ALA,治疗前需对病变组织进行预处理,如治疗前一天温开水浸泡并刀削角质斑块,并尽量延长ALA封包时间^[4-7]。本研究首次采用一种新的疣体预处理手段——二氧化碳激光密集打孔,以提高ALA在疣体的渗透浓度和深度,现将联合ALA-PDT治疗难治性巨大跖疣的疗效和安全性报告如下。

1 材料与方 法

1.1 入组标准与排除标准

中山大学附属第一医院皮肤科门诊就诊的难治性巨大跖疣患者,结合病史和典型皮损作出诊断,排除鸡眼、胼胝等鉴别诊断。入组标准:①年龄18~50岁;②单个疣体直径大于4 cm或多发融合镶嵌状;③传统的治疗方法(如冷冻、水杨酸封包、中药浸泡、激光等)治疗失败;④在入选前2周内没有接受其他局部治疗或全身性治疗;⑤对治疗知情同意并签署同意书。

排除标准:①已知患有皮肤光过敏症、卟啉症的患者;②已知对试验用药(卟啉类)及其化学结构类似药物有过敏史者;③患处并发有其他可能会影响疗效评价的疾病者;④瘢痕体质者;⑤患有严重的内脏疾病或怀孕、哺乳期女性。

1.2 光动力治疗

1.2.1 主要仪器 超脉冲二氧化碳激光治疗仪(成都国雄光电技术有限公司),终端输出功率1~30 W;光动力治疗仪(武汉亚格光电技术有限公司),波长(633 ± 10) nm,功率密度20~100 mW/cm²,辐照面积18 cm×40 cm。

1.2.2 主要药物 外用盐酸5-氨基酮戊酸散(5-

ALA,艾拉™),白色粉末状,规格118 mg/瓶,上海复旦张江生物医药公司,治疗前应用凝胶基质临时配置。

1.2.3 治疗方法 在二氧化碳激光打孔预处理的基础上做ALA光动力治疗。简要步骤如下:①消毒疣体及周围皮肤,局部麻醉;②打孔卡片(30孔/cm²)估算疣体面积,超脉冲二氧化碳激光对准疣体以间隔2 mm距离打孔式烧灼至其下方4 mm左右;③20% ALA溶液薄棉覆盖皮损,固定封包,避光锡纸外封4~5 h;④光动力治疗仪照射20 min,能量密度80~100 J/cm²;⑤伤口局部外用莫匹罗星软膏3 d以预防感染。每两周复诊,观察疣体及痂皮脱落情况,若疣体未消失而痂皮脱落,则行重复治疗。

1.3 疗效评估

参考国际研究制定的标准^[8-10],治疗效果分为完全治愈和未愈两类。完全治愈:完成光动力治疗的全部疗程后,如疣体全部消失则继续随访至少4个月,疣体在随访期内全部消失无复发、恢复正常皮纹,未见过度角化组织或皮肤异常表现。未愈:经过3次光动力治疗后疣体未脱落或未完全脱落以及在4个月的随访期内足底再次出现新发疣体。

1.4 疣体组织HPV分型检测

取疣体组织,提取DNA,采用通用引物MY09/11扩增HPV保守序列,采用型特异性引物进一步扩增目的片段,然后采用Sanger测序检测HPV DNA碱基序列,最后在Genebank上做blast比对,判定HPV型别。

1.5 统计学分析

性别、治愈率、不良反应率等采用百分比或率(%)的形式表示,年龄、病程、疣体大小等采用均数±标准差($\bar{x} \pm s$)的形式表示。两组间巨大跖疣治愈率的比较采用卡方检验。统计学软件为SPSS for win 20,双侧检验,检验水平 $\alpha=0.05$, $P<\alpha$ 表示组间差异有统计学意义。

2 结 果

2.1 研究对象

共入组20例难治性跖疣患者,其中8例曾行10次以上冷冻治疗,并有4例冷冻后行激光治疗;7例曾行3次以上二氧化碳激光治疗,5例曾行3

个月以上中药浸泡联合外用剥脱剂治疗。20例患者中,男性12例(60.0%),女性8例(40.0%),年龄29~49岁,平均(38.3±5.1)岁;病程8~42个月,平均(25.6±10.2)个月;疣体直径6~18 cm,平均(10.6±3.5)cm。

2.2 光动力治疗效果

20例巨大跖疣患者完成光动力治疗后,17例(85%)患者达到临床完全治愈。其中,2例(10%)接受1次治疗,5例(25%)接受2次治疗,10例(50%)接受3次治疗(表1)。3例(15%)患者接受3次光动力治疗后,未达到治愈效果,后因依从性不佳未再接受进一步ALA-PDT治疗。图1所示为典型的巨大跖疣光动力治疗前后的对比。

表1 难治性巨大跖疣的光动力治疗效果
Table 1 Effect of 5-aminolevulinic acid photodynamic therapy on recalcitrant plantar warts

Treatment times	Complete clearance	Non-clearance	Curative ratio
1	2	18	10%
2	5	13	25%
3	10	3	50%
Summary	17	3	85%

2.3 不良反应

16例(80%)患者在照光过程中感到皮损处针刺样疼痛或灼痛,疼痛难忍时,降低照射能量至80 J/cm²可缓解。治疗后皮疹处及周围组织有轻度红肿及灼痛感,12 h后可自行缓解。20例患者治疗后均未出现感染或瘢痕。

2.4 HPV分型与光动力治疗预后相关性分析

20例巨大跖疣患者中,HPV单一型别感染5

例,双重或多重HPV型别感染15例,详细情况见图2。进一步分析如表2所示,HPV单一型别感染与双重/多重感染比较,巨大跖疣治愈率无明显差异($n=20, \chi^2=0.12, P=1.000$)。

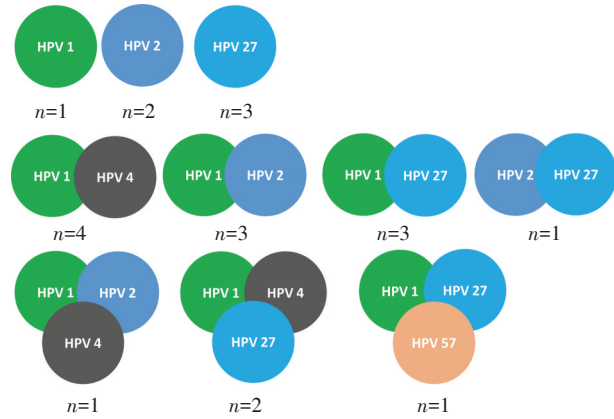


图2 巨大跖疣 HPV 亚型单一感染、双重感染和多重感染情况

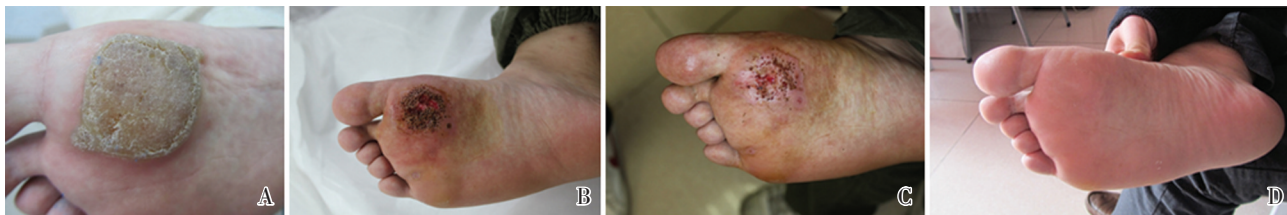Fig.2 The infection pattern of human papilloma virus in patients with recalcitrant plantar warts

表2 巨大跖疣光动力治疗效果与 HPV 感染的相关性
Table 2 The correlation between human papilloma virus infection and therapeutic prognosis of recalcitrant plantar warts

HPV infection	Number	Complete clearance	Curative rate
Single infection	5	4	80%
Multiple infection	15	13	65%

3 讨论

跖疣是发生于足底的寻常疣,因其常发生于受压部位,疣体嵌入较深,有的可深达真皮层或皮



A: plantar warts before photodynamic therapy; B: plantar warts after once PDT; C: plantar warts after twice PDT; D: plant warts after three times of PDT treatment

图1 典型巨大跖疣光动力治疗前后对比

Fig.1 A typical recalcitrant plantar warts before and after 5-aminolevulinic acid photodynamic therapy

下,治疗很棘手,传统的冷冻治疗常需反复多次治疗,治疗周期很长,对面积大,病灶深,融合成片的皮损效果欠佳,超脉冲二氧化碳激光对单发、面积小的皮损是一种有效的去除方法,但对操作者要求较高,治疗过浅,皮疹易复发,治疗过深,可形成永久性瘢痕,且术后创面恢复时间很长,因此目前国内各单位多不推荐。Wang等^[11]进行4次光动力治疗,仅有48%患者的跖疣皮疹完全清除,更有8%患者皮疹进展,提示单纯光动力治疗跖疣的有效率欠佳,而Fabbrocini等^[10]的研究在封包ALA前采用尿素和水杨酸预处理皮损后,采用630 nm红光50 J/cm²治疗跖疣,随访22个月,清除率可达75%。疗效的差异可能与足底角质层厚,不利于光敏剂的吸收及光源照射的深度,因此,提高光敏剂在疣体的渗透浓度及深度非常重要。

本研究的患者病程平均2年以上,患者反复就医,对各种治疗反应欠佳,疣体持久不消退且进展,单发面积大于4 cm或多发融合成镶嵌状,反复采用各种治疗方法,给患者造成很大的痛苦。我们针对这组顽疾,采用超脉冲二氧化碳激光对皮损以一定间距和深度密集打孔方式处理后,再外敷光敏剂,既最大程度的减少激光对皮肤的损伤,又可以使疣体全层渗透入光敏剂,操作亦简便易行。本组20例患者经3次超脉冲二氧化碳激光打孔预处理联合光动力治疗,17例患者疣体完全消退,治愈率85%,与国外文献报道的光动力治疗的治愈率相近^[8],3例患者虽皮疹未完全消退,但也达到一定程度的缓解,后因依从性欠佳未再进一步治疗。我们研究发现两次光动力治愈例数占35%,而3次治疗后总治愈比例可达85%,多次治疗的治愈率和有效率明显升高。我们在国内外首次采用超脉冲二氧化碳激光打孔联合光动力治疗,经处理的大斑块状疣体成蜂窝状体,既可用二氧化碳激光清除部分疣减少病毒载量,又增加了光敏剂的局部渗透,同时采用的照射激光波长为630 nm,这一波长是近红外光,具有较大生物穿透度,提高了光动力清除二氧化碳激光尚未被破坏

的HPV病毒感染细胞的效力^[12]。是否也可能通过局部的热效应及光化学效应,刺激局部的免疫反应,调动机体的效应T细胞清除残存的HPV病毒,其机制值得进一步研究。我们研究发现该组患者伤口愈合快,均无瘢痕形成,这是因为二氧化碳激光打孔方式并未完全破坏皮肤组织结构,而光动力治疗只是破坏病变组织,胶原等结缔组织较少受影响,有利于皮肤组织结构的修复,减少了瘢痕的形成^[13],因此两者联合治疗,既可以提高治疗效果,又能减少术后瘢痕、感染的风险,而且简单易行,尤其对难治性巨大跖疣不失为临床优先选择的治疗方案。

关于HPV型别与跖疣治疗预后的相关研究较少,目前尚无统一结论。有学者认为HPV型别与治疗反应性无明显相关性^[14],也有研究发现HPV 2型感染的寻常疣对治疗反应不佳,50%以上患者的病毒疣持续存在6个月以上^[15]。我国学者发现感染HPV 2型的寻常疣更倾向于多发、皮损体积偏大,且治疗效果不好^[16]。本研究未发现HPV型别与跖疣治疗预后的相关性,HPV单一型别感染和双重/多重感染的跖疣治愈率也无明显差异。考虑以下几点原因:①跖疣HPV感染型别较多,需扩大样本量进一步分析;②除HPV型别分析外,测定HPV病毒载量可能有利于进一步明确HPV感染情况与治疗预后的相关性^[17];③光动力治疗效果比传统方法的疗效明显提高,治愈率已达85%以上,削弱了HPV型别对跖疣预后的影响作用。

综上所述,本研究采用超脉冲二氧化碳激光以打孔方式对巨大难治性跖疣进行预处理,既清除部分疣减少病毒载量,又增加了光敏剂的渗透浓度和深度,两者联合治疗,既可以提高治疗效果,又能减少术后瘢痕、感染的风险,对此类难治性跖疣的治愈率达85%。本研究尚不能明确HPV型别与跖疣预后的相关性,需进一步扩大样本量研究。

参考文献

[1] 唐正东. 寻常疣的治疗进展[J]. 中国中西医结合皮肤性病学杂志, 2014, 13(5): 338-340.

Tang ZD. Treatment of common warts [J]. Chin J Dermatol Venerol Integ Trad W Med, 2014, 13(5): 338-340.

[2] 邹先彪,张云杰,杨宇光,等. 局部5-氨基酮戊酸

- 光动力疗法治疗男性尿道口尖锐湿疣的临床疗效[J]. 中国激光医学杂志, 2010, 19(3): 160-162, 204.
- Zou XB, Zhang YJ, Yang YG, et al. Clinic effect of 5-*l* ALA photodynamic therapy for urethral condyloma acuminatum [J]. *Chin J Laser Med Surg*, 2010, 19(3): 160-162, 204.
- [3] 王秀丽, 王宏伟, 丁扬峰, 等. δ -氨基酮戊酸光动力疗法治疗 101 例尿道尖锐湿疣临床疗效观察[J]. 临床皮肤科杂志, 2003, 32(8): 479-479.
- Wang XL, Wang HW, Ding YF, et al. Effect of δ -aminolevulinic acid photodynamic therapy for 101 cases of urethral condyloma acuminatum [J]. *J Clin Dermatol*, 2003, 32(8): 479-479.
- [4] 乔莉, 葛文娉, 甄彩娥, 等. 5-氨基酮戊酸光动力疗法治疗寻常疣 8 例及跖疣 12 例临床观察[J]. 中国皮肤性病学杂志, 2012, 26(1): 38-39.
- Qiao L, Ge WY, Zhen CE, et al. The efficacy of 5-aminolevulinic acid photodynamic therapy for 8 cases of verruca vulgaris and 12 cases of verruca plantaris [J]. *Chin J Derm Venereol*, 2012, 26(1): 38-39.
- [5] 李凤春, 许教雄, 何仁亮, 等. 艾拉光动力联合中药浸泡治疗顽固性跖疣的临床疗效观察[J]. 皮肤性病诊疗学杂志, 2014, 21(6): 467-469.
- Li FC, Xu JX, He RL, et al. Effect of 5-aminolevulinic acid photodynamic therapy combined with herbal medicine for stubborn wart [J]. *J Diagn Ther Dermato-Venereol*, 2014, 21(6): 467-469.
- [6] 罗东, 梁俊琴, 邹晓辉, 等. 氨基酮戊酸光动力疗法与 CO₂ 激光治疗跖疣疗效观察[J]. 国际皮肤性病学杂志, 2012, 38(5): 286-288.
- Luo D, Liang JQ, Zou XH, et al. Efficacy of 5-aminolevulinic acid-based photodynamic therapy and CO₂ laser for verruca plantaris [J]. *Int J Dermatol Venereol*, 2012, 38(5): 286-288.
- [7] 夏育民, 徐世正, 刘美玲, 等. 氨基酮戊酸光动力学疗法治疗跖疣[J]. 中华皮肤科杂志, 2007, 40(10): 646.
- Xia YM, Xu SZ, Liu ML, et al. Treatment of plant warts with aminolevulinic acid-based photodynamic therapy [J]. *Chin J Dermatol*, 2007, 40(10): 646.
- [8] Ziolkowski P, Osiecka BJ, Siewinski M, et al. Pre-treatment of plantar warts with azone enhances the effect of 5-aminolevulinic Acid photodynamic therapy [J]. *J Environ Pathol Toxicol Oncol*, 2006, 25(1/2): 403-410.
- [9] Schroeter CA, Pleunis J, van Nispen tot Pannerden C, et al. Photodynamic therapy: new treatment for therapy-resistant plantar warts [J]. *Dermatol Surg*, 2005, 31(1): 71-75.
- [10] Favbbrocini G, Di Coestanzo M P, Riccardo A M, et al. Photodynamic therapy with topical δ -aminolaevulinic acid for the treatment of plantar warts [J]. *J Photochem Photobiol B*, 2001, 61(1/2): 30-34.
- [11] Wang YS, Tay YK, Kwok C, et al. Photodynamic therapy with 20% aminolevulinic acid for the treatment of recalcitrant viral warts in an Asian population [J]. *Int J Dermatol*, 2007, 46(11): 1180-1184.
- [12] 陈志钢, 匡兴羽, 宋琳琳, 等. 近红外光驱动的纳米材料和器件的研究进展[J]. 无机化学学报, 2013, 29(8): 1574-1590.
- Chen ZG, Kuang XY, Song LL, et al. Research progress in NIR-Light-Driven nanomaterials and nanodevices [J]. *Chin J Inorg Chem*, 2013, 29(8): 1574-1590.
- [13] Bown S G. Photodynamic therapy for photochemists (Review) [J]. *Philos Trans A Math Phys Eng Sci*, 2013, 371(1995): 20120371.
- [14] Tomson N, Sterling J, Ahmed I, et al. Human papillomavirus typing of warts and response to cryotherapy [J]. *J Eur Acad Dermatol Venereol*, 2011, 25(9): 1108-1111.
- [15] Rübber A, Kalka K, Spelten B. Clinical features and age distribution of patients with HPV 2/27/57-induced common warts [J]. *Arch Dermatol Res*, 1997, 289(06): 337-340.
- [16] Lei YJ, Gao C, Wang C, et al. Molecular epidemiological study on prevalence of human papillomaviruses in patients with common warts in Beijing area [J]. *Biomed Environ Sci*, 2009, 22(01): 55-61.
- [17] 张红叶, 郭宗科, 董正邦, 等. 人乳头瘤病毒型别及载量与寻常疣临床特征相关性研究[J]. 中华皮肤科杂志, 2014, 47(9): 628-632.
- Zhang HY, Guo ZK, Dong ZB, et al. Association analysis between human papillomavirus genotypes and viral load and clinical features of verruca vulgaris [J]. *Chin J Dermatol*, 2014, 47(9): 628-632.

(编辑 王晓鹰)