己酮可可碱在阿霉素心肌病大鼠中的抗炎症作用

袁晓峰[1]，臧志军[2]，袁群芳[3]
（中山大学 1.附属第三医院岭南医院综合 ICU，广东 广州 510630；2. 附属第三医院不育与性医学科，广东 广州 510630；
3.中山医学院人体解剖教研室，广东 广州 510080）

摘 要：【目的】探讨己酮可可碱在阿霉素心肌病大鼠模型中的作用及机制研究。【方法】6 周龄雄性 SD 大鼠 30 只，随机分为 3 组：①生理盐水组；②阿霉素（ADR）组；③阿霉素（ADR）+己酮可可碱（PTX）组。动物药物处理 3 周后，取大鼠的心脏组织作病理学分析并提取 RNA 检测炎症因子 TNF-α、IL-1β、IL-10 的表达情况；同时研磨心肌组织，提取蛋白，ELISA 检测 TNF-α、IL-1β、IL-10 的表达情况。并且采用高频多普勒超声检测评价实验中各组心脏收缩功能。【结果】组织病理学表明 PTX 能缓解 ADR 引起的大鼠心肌损伤，ADR+PTX 组的心肌炎症细胞浸润程度明显比 ADR 组减轻。RT-PCR、心肌 ELISA 检测显示与生理盐水组相比较，ADR 组 TNF-α、IL-1β 表达量增加，而 PTX 处理组显著降低其炎症因子的表达；与 ADR 组相比，ADR+PTX 组中 IL-10 表达量呈上升趋势。同样与 ADR 组相比较，ADR+PTX 组的左心射血分数升高、左心室长轴缩短率增加。【结论】PTX 对阿霉素引起的心肌纤维化的保护作用可能是通过对 IL-10 表达调控来实现的。PTX 可能成为临床治疗阿霉素心肌病的有效的选择药物。

关键词：心肌病；己酮可可碱；白介素-10；左心射血分数
中图分类号：R54 **文献标志码**：A **文章编号**：1672-3554(2016)04-0543-05

Anti-inflammatory Effects of Pentoxifylline after Adriamycin-induced Cardiomyopathy in Rats

YUAN Xiao-feng[1], ZANG Zhi-jun[2], YUAN Qun-fang[3]
(1.General ICU, LingnanHospital, The Third Affiliated Hospital of Sun Yat-senUniversity, Guangzhou 510630, China; 2.Department of Infertility and Sexual Medicine, The Third Affiliated Hospital, Sun Yat-sen University, Guangzhou 510630, China; 3.Department of Anatomy, ZhongshanSchool of Medicine, Sun Yat-sen University, Guangzhou 510080, China)
Corresponding to: YUAN Qun-fang, E-mail: yuanqf@mail.sysu.edu.cn

Abstract: 【Objective】To explore the anti-inflammatory effects of pentoxifylline after adriamycin-induced cardiomyopathy in rats. 【Methods】 Sprague-Dawley rats (6-week-old)were randomly assigned to saline, ADR [Adriamycin, 5 mg/(kg·week), ADR [Adriamycin, 5 mg/(kg·week)] + PTX [pentoxifylline, 50 mg/(kg·d)] groups. After 3 weeks, heart tissue was harvested from each animal and used for histological analysis. The expression of TNF-α, IL-1β, IL-10 were examined by RT-PCR and ELISA. Meanwhile, the left ventricular ejection fractions (LVEF) and longitudinal fractional shortening (LVLFS) were detected byhigh frequency Doppler ultrasound. 【Results】 H&E histological analysis showed that treatment with PTX could alleviate myocardial damage and reduce inflammatory cells infiltration compared to the ADR-treated control rats. The mRNA and protein expression of TNF-α, IL-1β was significantly decreased in ADR+PTX group compared with ADR group. In contrast, the IL-10 was up-regulated in the ADR+PTX group, and down-regulated in the ADR group. The left ventricular ejection fractions and longitudinal fractional shortening increased in the ADR +PTX group than the ADR group. 【Conclusion】 PTX exerts a protective effect against ADR-induced cardiomyopathy via regulation of inflammatory response TNF-α, IL-1β, L-10. PTX may be a new drugcandidate for the treatment of ADR-induced cardiomyopathy.

Key words: cardiomyopathy; pentoxifylline; IL-10; LVEF
[J SUN Yat-sen Univ(Med Sci), 2016, 37(4): 543-547]

收稿日期：2016-02-26
基金项目：中山大学青年教师培育项目(16ykpy44)
作者简介：袁晓峰，医学硕士，住院医师，E-mail：yaunxf1983@163.com；袁群芳，通信作者，实验师(主管技师)，E-mail：yuanqf@mail.sysu.edu.cn

阿霉素（adriamycin,ADR）是一种蒽环类药物，被广泛应用于实体肿瘤以及血液系统恶性肿瘤的治疗。但是由于 ADR 会产生剂量依赖性的心肌毒性，导致不可逆的心肌病变以及充血性心力衰竭,其临床应用受到限制[1]。阿霉素引起的扩张型心肌病(dilatedcardiomyopathy,DCM)可通过活性氧自由基的上调使得拓扑异构酶Ⅱ和饥饿素等心肌保护酶活性的下降从而导致心脏组织更易受到损伤[2]。前期研究报道心衰病人血浆以及循环白细胞 TNF-α、IL-1β 表达量升高。同时心衰病人的心肌组织中也检测到 TNF-α、IL-1β 表达量升高。TNF-α、IL-1β 等细胞因子与心肌肥厚、心肌纤维化、心肌细胞凋亡等心肌重构的病理生理过程存在着显著相关性[3]。炎症介质 TNF-α、IL-1β 在阿霉素引起的扩张型心肌病中也起了重要作用[4-6]。IL-10 通过抑制单个核细胞释放炎性介质、抑制单个核细胞的趋化作用、促进抑制性树突状细胞的生成等多种机制来抑制免疫反应。近期报道指出扩张型心肌病病人血清 IL-10 表达有所上升[7]。IL-10 在扩张型心肌病的炎症修复过程中也发挥了重要作用。分泌 IL-10 的调节性 B 细胞在扩张型心肌病病人发挥重要作用。DCM 患者血清中先天免疫炎症因子 TNF-α、IL-1β 水平明显高于健康对照组,提示免疫反应与 DCM 的发生、发展关系密切。PTX(pentoxifyline)是甲基黄嘌呤的衍生物和磷酸二酯酶(phosphodiesteras,PDE)的非特异性抑制剂,至今已使用数十年。近年来的研究表明 PTX 能通过阻滞炎症性基因的表达来降低炎症因子的生成。本实验将通过研究 PTX 作用于阿霉素心肌病大鼠模型的 TNF-α、IL-1β、IL-10 的表达水平的变化来探讨 PTX 在扩张型心肌病中的保护机制[8-11]。同时通过检测大鼠心脏收缩功能重要指标左心射血分数、左室缩短分数来评价 PTX 的治疗效果。

1 材料与方法

1.1 实验动物和方案

30 只 6 周雄性 Sprague-Dawley 大鼠（200 ~ 220 g)购于广州中山大学实验动物中心。我们参考前期研究报道建立阿霉素心肌病大鼠模型[12-13]。SD 大鼠随机分为 3 组(n = 10/组)：生理盐水对照组；ADR 静脉注射组（每周 5 mg/kg)；ADR+PTX 组给药方法为静脉注射 ADR（每周 5 mg/kg)+胃灌注给药 PTX(每日 50 mg/kg)。实验处理 3 周后，乙醚麻醉后颈椎脱臼处死，取心脏组织做进一步分析。心脏组织的病理分析心脏组织取材后立即投入 40 g/L 多聚甲醛溶液中固定 24 h。石蜡包埋切片后,H&E 染色。正置显微镜镜下随机选取至少 10 个 200 倍视野拍照并分析。

1.2 RT-PCR

通过 RNeasy mini 试剂盒(Qiagen Ltd, UK)提取心脏组织的总 RNA。采用逆转录试剂盒(Fermentas,Ltd)将 RNA 逆转录为 cDNA。RT-PCR 引物表 1。

表 1 RT-PCR 引物

Table 1 Primer for RT-PCR detection

Gene	Primer sequence
TNF-α	Sense: 5-CCCAGACCCTCACACTCAGAT-3
	Antisense: 5-TTGTCCCTTGAAGAGAACCTG-3
IL-1β	Sense, 5-GCAGCTACCTATGTCTTGCCCGTG-3
	Antisense, 5-GTCGTTGCTTGTCTCTCCTTGTA-3
IL-10	Sense, 5-GAGTGTTCAAAGGGAAATTATAT-3
	Antisense, 5-CTGGTTTCTCTTCCCAAGAC-3
β-actin	Sense, 5-CTTCTGCATCCTGTCAGCGATGC-3
	Antisense, 5-AGAAGAGCTATGAGCTGCCTGACG-3

1.3 ELISA 检测

取冷冻保存的心脏组织标本，匀浆，离心去除沉淀,用 ELISA 试剂盒检测上清液,按照试剂盒说明书检测。

1.4 心脏收缩功能评价

采用高频多普勒超声检测左心射血分数、左室缩短分数。按照 Teichholtz 公式[14]计算左心射血分数 LVEF=[(100-Y)×0.15]+Y；Y=[(LVEDD2-LVESD2)]×100/ LVEDD2；左室缩短分数 LVFS=(LVEDD-LVESD)×100/LVEDD。

1.5 统计分析

所有的处理数据均为平均值 ± 标准差，不同组间差异性用单因素方差分析(ANOVA)。$P < 0.05$ 则被认为具有显著差异。

2 结 果

2.1 ADR 处理后心脏组织病理学分析

阿霉素处理后的大鼠出现心肌病，整个实验

过程中没有出现致死或者毒副反应。在 ADR 实验组中,组织切片观察结果显示存在心肌损伤,包括心肌纤维减少、心肌收缩带坏死、炎症细胞浸润。然而，在 ADR+PTX 组中心肌损伤的程度明显改善,HE 染色法显示 ADR+PTX 组炎症细胞浸润明显少于 ADR 组(图 1)。

2.2　PTX 处理对阿霉素引起的心肌病变中 TNF-α、IL-1β、IL-10 表达的影响

经单因素方差分析,ADR+PTX 组、ADR 组和对照组在 TNF-α、IL-1β、IL-10 表达均存在统计学差异,F 值分别为 4.30、3.92 和 4.68(P 值分别为 0.024、0.032 和 0.018)。与对照组相比较,ADR 组中 TNF-α、IL-1β 的表达量明显升高。但是,与 ADR 组相比,ADR+PTX 组中 TNF-α、IL-1βmRNA 的表达水平明显降低;IL-10 是一种抗炎因子。与对照组相比较,ADR 组中 IL-10mRNA 的表达水平降低。但是,与 ADR 组相比,ADR+PTX 组中 IL-10 mRNA 的表达水平明显升高（图 2)。同时,ELISA 结果显示：与对照组相比,ADR 处理后 TNF-α、IL-1β 表达水平显著升高（$P < 0.05$),IL-10 的表达水平显著降低；与 ADR 组相比,ADR+PTX 组中 TNF-α、IL-1β 表达水平下降了约二分之一（$P < 0.05$);ADR+PTX 组中 IL-10 表达水平与对照组表达水平相当,且显著低于 ADR 处理组($P < 0.05$;表 2)。

表 2　实验 3 周后各组心肌中 TNF-α、IL-1β、IL-10 蛋白表达量 ELISA 检测

Table 2　Quantities of TNF-α, IL-1β, and IL-10 protein in the three groups

	TNF-α/(pg/mL)	IL-1β/(pg/mL)	IL-10/ (ng/mL)
Control	0.708 ± 0.027	0.287 ± 0.013	60.1 ± 7.6
ADR	1.200 ± 0.015[1)]	0.440 ± 0.011[1)]	23.2 ± 5.1[1)]
ADR+PTX	0.620 ± 0.031[2)]	0.275 ± 0.014[2)]	59.3 ± 2.8[2)]
F value	4.30	3.92	4.68
P value	0.024	0.032	0.018

1) vs control, $P < 0.05$; 2) vs ADR, $P < 0.05$

2.3　PTX 处理能改善心脏收缩功能

射血分数与心肌的收缩能力有关，心肌收缩能力越强,则每搏输出量越多,射血分数也越大。左心射血分数是评价心肌收缩功能的良好指标。与对照组相比较,ADR 引起了心肌损伤,左心射血分数显著降低。与 ADR 组相比较,经 PTX 处理后,左心射血分数显著增加(F=3.35, P=0.031;图 3A)。进一步利用左室缩短分数来评估 PTX 对阿霉素引起的心脏收缩功能的影响（F=3.73, P=0.026;图 3B)。与对照组相比,ADR 组处理后的左室缩短分数明显降低;但 ADR 组相比较,ADR+PTX 组中左室缩短分数则明显增加($P < 0.01$)。

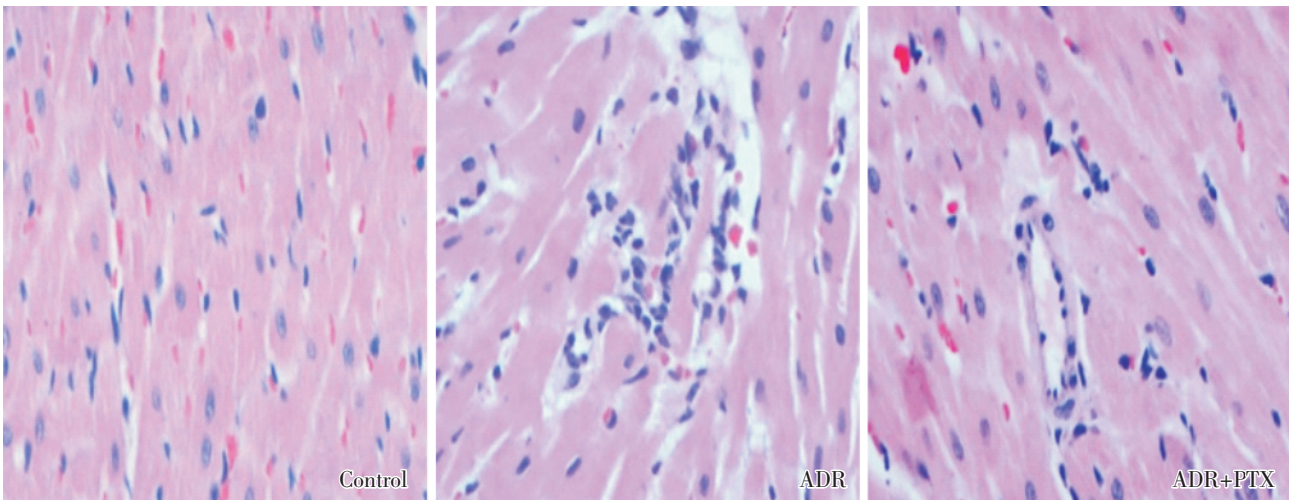

Representative photomicrographs were indicated by H&E staining. Therewere more interstitial fibrosis and cytoplasmic vacuolar changes in ADR treated group, and less in the PTX-treated group.Original magnification 200 ×

图 1　左心室组织切片的形态学变化

Fig.1　Representative images of H&E staining from the left ventricle section in each group

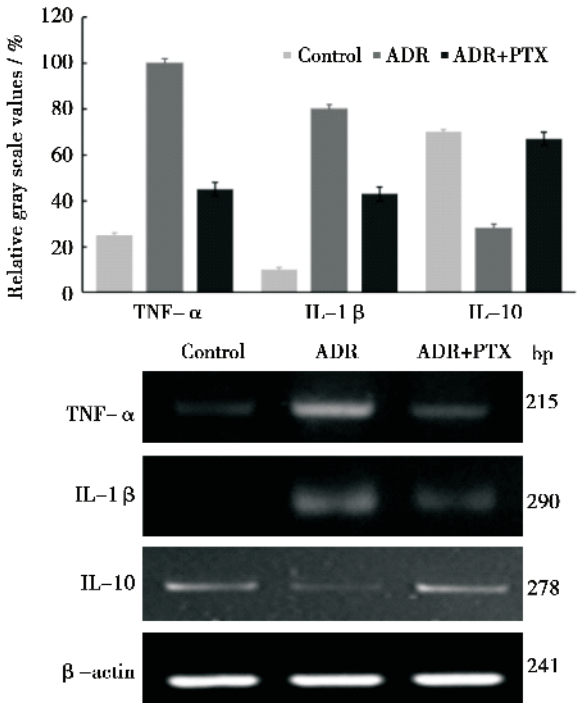

All rats in ADR group showed markedly increasedTNF-α, IL-1βmRNA expression compared with control rats. The IL-10mRNA expression was significantly increased in the ADR+PTX group than the ADRgroup. Histogram described relative gray scale value of mRNA expression.

图 2 实验 3 周后各组心肌中 TNF-α、IL-1β、IL-10 表达量检测

Fig.2 The gene expression of TNF-α, IL-1β, and IL-10 in each group

3 讨 论

我们的研究表明 PTX 对阿霉素引起的大鼠心脏损伤有一定的保护作用。阿霉素与心肌细胞凋亡有很大关系。本实验中阿霉素心肌病大鼠心肌病理结果显示模型鼠心肌纤维减少、心肌收缩带坏死、炎症细胞浸润,表明阿霉素诱导心肌损伤大鼠模型制备成功。PTX 处理能调节 TNF-α、IL-1β 基因的表达,减少心肌炎症反应。到目前为止,用 PTX 治疗阿霉素心肌病的研究很少报道。

根据我们研究的结果,无论是宏观(组织病理学)还是微观(细胞因子)方面来看,经 PTX 治疗的大鼠心脏炎症细胞浸润情况显著减轻。同时组织病理学证明细胞坏死, 间质性纤维化和胞质空泡化的显著减少。IL-10 主要由活化的 B 细胞、Th2 细胞、单核巨噬细胞产生并通过抑制 Th1 细胞因子的分泌、MHC class II 抗原、共刺激分子的表达、B 细胞的存活增值、抗体的产生来发挥作用。IL-10 的增加将有助于炎症反应的减轻。IL-10 的表达量在 PTX 处理后也升高了。因此,PTX 可能会减少 DCM 的发生。TNF-α、IL-1β、IL-10 作为炎症因子,与心肌重构存在着密切关系。检测主要促炎因子 TNF-α、IL-1β 可以反映 PTX 抑制心肌炎症的程度。从分子层面,PTX 提高心肌中 IL-10 的表达量部分阐述了 PTX 的抑制炎症的机制。并且研究结果提示了 IL-10 的检测可以较好反映心肌修复程度。

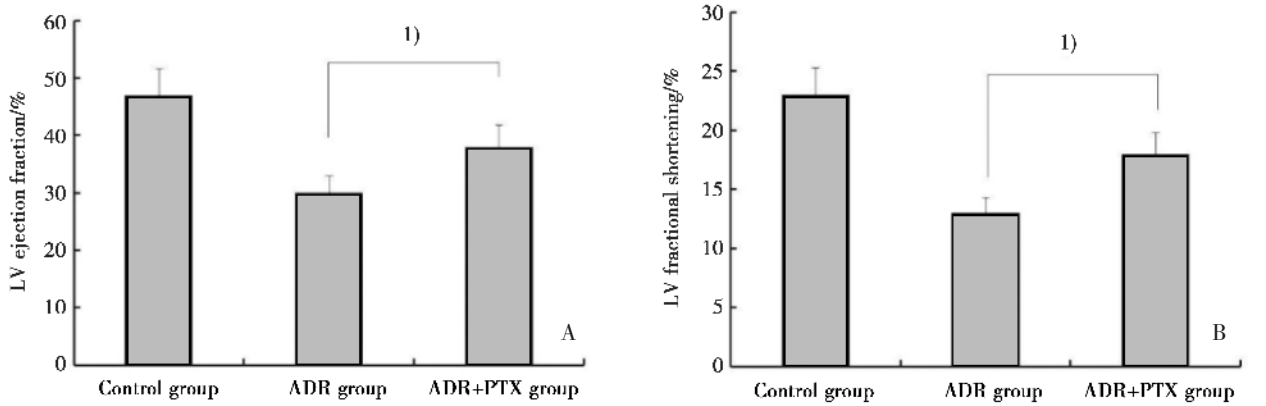

A:The LVEF was higherin ADR+PTX group, but lower in control group; B: The LVLFS decreased in ADR group but significantly increase in ADR+PTX group. 1)$P < 0.01$)

图 3 实验 21 d 后各组心肌收缩功能检测

Fig.3 Measurement of LVEF and LVLFS in each group

射血分数是目前临床上最常用的心脏功能指标。众所周知心肌功能的改善主要通过左心射血分数、左室缩短分数来评价。我们的研究发现灌注 PTX 后阿霉素心肌病大鼠的心脏收缩功能得到改善。然而,PTX 改善心肌收缩功能的机制尚不明确,有待进一步研究。

PTX 可能会在临床治疗阿霉素心肌病有一定疗效。我们的研究提示 PTX 在减轻大量阿霉素蓄积导致的心肌毒性起重要作用。而且 PTX 的心肌保护作用可能是通过减少炎症介质 TNF-α、IL-1β 以及增加 IL-10 表达量来实现的。我们发现 PTX 可以显著增加 IL-10 的表达量。总之,我们的结果表明 PTX 对阿霉素心肌病有心脏保护作用。

参考文献

[1] CARVALHO FS, BURGEIRO A, GARCIA R, et al. Doxorubicin-induced cardiotoxicity: from bioenergetic failure and cell death to cardiomyopathy [J]. Med Res Rev, 2014, 34(1):106-135.

[2] PATANÈ S.Cardiotoxicity: anthracyclines and long term cancer survivors [J]. Int J Cardiol, 2014, 176(3): 1326-1328.

[3] GULLESTAD L, UELAND T, VINGE LE, et al. Inflammatory cytokines in heart failure: mediators and markers[J].Cardiology,2012,122(1):23-35.

[4] GEWIRTZ DA. A critical evaluation of the mechanisms of action proposed for the antitumor effects of the anthracycline antibiotics adriamycin and daunorubicin [J]. Biochem Pharmacol, 1999, 57(7): 727-741.

[5] VINCENT DT, IBRAHIM YF, ESPEY MG, et al. The role of antioxidants in the era of cardio-oncology [J]. Cancer Chemother Pharmacol, 2013, 72 (6):1157-1168.

[6] XU Z, WU W, LAN T, et al. Protective effects of extract of Ginkgo biloba on adriamy-cin-induced heart failure and its mechanism: role of ghrelin peptide [J]. Zhongguo Zhong Yao Za Zhi, 2009, 34(21): 2786-2789.

[7] LINDBERG E1, MAGNUSSON Y, KARASON K, et al. Lower levels of the host protective IL-10 in DCM--a feature of autoimmune pathogenesis [J].Autoimmunity, 2008, 41(6): 478-483.

[8] REIMUND JM, DUMONT S, MULLER CD, et al. In vitro effects of oxpentifylline on inflammatory cytokine release in patients with inflammatory bowel disease[J]. Gut, 1997, 40(4):475-480.

[9] BAHRMANN P, HENGST UM, RICHARTZ BM, et al. Pentoxifylline in ischemic, hypertensive and idiopathic-dilated cardiomyopathy: effects on left-ventricular function, inflammatory cytokines and symptoms[J]. Eur J Heart Fail, 2004,6(2):195-201.

[10] MANN DL. Inflammatory mediators and the failing heart: past, present, and the foreseeable future[J]. Circ Res, 2002, 91(11): 988-998.

[11] HOUSLAY MD, ADAMS DR. PDE4 cAMPphosphod-iesterases: modular enzymes that orchestrate signalling cross-talk, desensitization and compartmentalization[J]. Biochem J, 2003, 370: 1-18.

[12] LIU HZ, GAO CY, WANG XQ, et al. Angiotensin(1-7) attenuates left ventricular dysfunction and myocardial apoptosis on rat model of adriamycin-induced dilated cardiomyopathy [J]. Zhonghua Xin Xue Guan Bing Za Zhi, 2012, 40(3):219-224.

[13] YU SY, LIU L, LI P, et al. Rapamycin inhibits the mTOR/p70S6K pathway and attenuates cardiac fibrosis in adriamycin-induced dilated cardiomyopathy [J]. Thorac Cardiovasc Surg,2013, 61(3):223-228.

[14] 程育博,刑继岩. 超声心动图 Teicholtz 校正公式与左心室造影测量左室射血分数的对比分析[J]. 中西结合心血管病杂志,2010,8(9):1147-1148.
CHENG YB, XING JY. Comparative analysis of LVEF measured by echocardiography calculated with Teichholtz corrected formula and left ventriculography [J]. Chin J Integr Med Cardio/Cerebrovasc Dis,2010 ,8 (9):1147-1148.

(编辑　孙慧兰)