骨髓干细胞移植治疗对肝豆状核变性早期 TX 小鼠脑肾铜代谢的影响

陈 曦[1], 丰岩清[2], 许 轶[1], 汤其强[3], 朱小霞[1], 栾 烁[1], 梁秀龄[2*]
(1,2. 中山大学附属第一医院 康复医学科[1], 神经内科[2], 广东 广州 510080; 3. 安徽医科大学附属省立医院神经内科, 安徽 合肥 230032)

摘 要:【目的】探讨骨髓干细胞移植对于疾病早期肝豆状核变性模型鼠——TX 小鼠脑、肾组织铜代谢的影响。【方法】4~5 周龄的雄性 DL 小鼠 50 只为供体;2 月龄的 TX 小鼠 50 只为受体(雌:雄=3:2),随机分为移植组和对照组各 25 只(雌:雄=3:2)。分离供体小鼠骨髓干细胞并标记 CM-DiI 荧光,经尾静脉注入移植组 TX 小鼠体内,每只小鼠 0.2 mL(1.2×10^7 个细胞),对照组动物注入等量平衡盐液体。移植后的 1、2、4、8、12 周处死动物检测脑、肾铜含量情况,并以 CM-DiI 荧光示踪技术考察干细胞在受体鼠脑、肾组织的分布情况。【结果】移植治疗后脑和肾脏铜含量(脑铜平均 28.7 mg/kg,肾铜平均 31.7 mg/kg)较对照组(脑铜平均 34.5 mg/kg,肾铜平均 36.9 mg/kg)均有下降趋势,达到对照组铜含量的 70% ~ 98%;移植后第 4 周时治疗组脑铜含量(28.4 ± 5.5) mg/kg,仅为对照组(40.1 ± 6.9) mg/kg 的 70%,改变有统计学意义($P < 0.05$)。示踪研究在移植后各时间点均可于脑内检测到供体细胞,肾脏未检测到供体细胞。【结论】疾病早期 TX 小鼠接受骨髓干细胞移植治疗,对脑内铜代谢有一定改善作用,对肾脏铜代谢无明显改善作用。

关键词:骨髓干细胞移植;肝豆状核变性病;TX 小鼠;铜代谢
中图分类号:742.4 **文献标志码**:A **文章编号**:1672-3554(2013)05-0703-05

Marrow Stem Cell Transplantation on Brain and Kidney of Early Stage of Wilson´s Disease in TX Mice

CHEN Xi[1], FENG Yan-qing[2], XU Yi[1], TANG Qi-qiang[3], ZHU Xiao-xia[1], LUAN Shuo[1], LIANG Xiu-ling[2]
(1.Department of Rehabilitation Medicine, The First Affiliated Hospital of Sun Yat-sen Universitly, Guangzhou 510080, China; 2. Department of Neurology, The First Affiliated Hospital of Sun Yat-sen University, Guangzhou 510080, China; 3. Department of Neurology, Affiliated Province Hospital of Anhui Medical University, Hefei 230032, China)

Abstract: 【Objective】To explore the effects of unsorted bone marrow stem cells transplantation on the brain and kidney of TX (toxic milk) mice at early stage (2-month-old) of Wilson disease. 【Methods】 50 male 4-5-week-old DL mice were enrolled as donator. 50 2-month-old TX mice as recipient (F:M = 3:2) were grouped to transplantation and control group with 25 mice in each group (F:M = 3:2). Bone marrow stem cells (BMSC) were harvested from donor DL mice by the whole bone marrow method in vitro, labeled with CM-DiI, then sterilely injected into receptor mice via the caudal vein, 0.2 mL (1.2×10^7 cells) per mouse. At week 1, 2, 4, 8, and 12 post transplantation, copper concentration of brain and kidney were studied to compare the effect of transplantation therapy. CM-DiI fluorescence were studied for tracing study of the donor cells.【Results】Brain and kidney copper concentration of the transplanted group (average brain copper concentration: 28.7 mg/kg, average kidney copper concentration: 31.7 mg/kg) reduced to 70% ~ 98% of the control group (average brain copper concentration: 34.5 mg/kg, average kidney copper concentration: 36.9 mg/kg). Brain copper concentration of the recipient mice decreased to 28.4±5.5 mg/kg at the 4th week post transplantation, which was 70% concentration of the control group (40.1 ± 6.9 mg/kg, $P < 0.05$). The donor cells with CM-DiI fluorescence could be tracked in

收稿日期:2012-11-27
基金项目:教育部高等学校博士学科点专项科研基金新教师课题(200805581139);广东省大学生创新训练计划项目(1055812303);中山大学医科 2012 年第一批学生业余科研立项(55)
作者简介:陈曦, 博士, 副主任医师, 研究方向:神经康复,E-mail: chenxi77@21cn.com; *通信作者:梁秀龄, 教授,E-mail: colorwind_4@hotmail.com

the recipient brain at all the time points but never in the kidney.【Conclusion】For the early stage TX mice, bone marrow stem cells transplantation wins some curative effect on brain copper concentration, but no positive results were got from the kidney.

Key words: bone marrow stem cell transplantation; Wilson's disease; TX mice; copper metabolism

[J SUN Yat-sen Univ(Med Sci),2013,34(5):703-707]

肝豆状核变性 (hepatolenticular degeneration, HLD)又名 Wilson 病(Wilson disease,WD),是一种常染色体隐性遗传性铜代谢障碍性疾病, 由于 ATP7B 基因突变, 铜蓝蛋白合成不足和胆道排铜障碍,金属铜在肝、脑、肾、角膜等部位沉积,表现出相应器官受损的症状, 目前尚无完全有效的治疗手段。近年来相继有多个学者报道骨髓干细胞(bone marrow stem cells, BMSC)移植可以改善 WD 模型鼠的肝脏铜代谢情况[1-5],这一新兴治疗手段对于肝外组织的铜沉积有何影响值得进一步深入研究。本文着重研究疾病早期 TX 小鼠接受骨髓干细胞移植后脑、肾铜代谢水平的改变情况,为本治疗方法未来应用于临床提供更多的依据和指导。

1 材料与方法

1.1 动物分组

4 ~ 5 周龄的雄性 DL 小鼠 50 只为供体;2 月龄的 TX 小鼠 50 只为受体(雌:雄=3∶2),随机分为移植组和对照组各 25 只(雌:雄=3∶2)。全部 TX 小鼠于移植前 3 d 接受 5 Gy 全身亚致死性放疗[6]。

1.2 骨髓干细胞的获取和标记

受体鼠放疗后第 3 天,取 4 ~ 5 周龄 DL 小鼠,引颈法处死,取股骨、胫骨中的骨髓干细胞,计数后用 CM-DiI 重悬标记已分离的骨髓干细胞。

1.3 细胞移植

将已标记好的细胞, 于无菌操作下经尾静脉注入已放疗的受体鼠体内, 细胞数 1.2×10^7 个/只,注射悬液量为 0.2 mL/只。对照组动物注入等量平衡盐液体。

1.4 移植后的生化检测

移植后 1、2、4、8、12 周,每个时间点处死移植组、对照组动物各 5 只(雌:雄=3∶2),并留取脑、肾组织, 烘干至重量恒定后用电感耦合等离子体质谱仪分别做组织铜含量检测。

1.5 移植后 CM-DiI 荧光检测

方法 1.4 中所处死的动物同时留取脑、肾组织,立即以 OCT 包埋,冰冻切片,直接荧光显微镜下观察,记录和分析 CM-DiI 荧光分布情况。

1.6 统计分析

所有数据以 $\bar{x} \pm s$ 表示,组间比较采用两组完全随机化设计资料均数的 t 检验,应用 SPSS 13.0 软件进行统计分析,$P < 0.05$ 表示差异有统计学意义。

2 结 果

2.1 TX 小鼠移植后一般情况的观察

放疗后的第 1 ~ 2 周治疗组和对照组动物均精神萎靡、活动明显减少,有轻微脱毛,体质量下降 1 ~ 2.5 g($n = 50$),在加强营养和预防感染等措施的保护下,自第 3 周起上述症状逐渐好转,整个病程未出现腹泻、寒战、皮肤溃疡等表现,无死亡病例。治疗组与对照组相比,在治疗后的第 1 ~ 2 周,治疗组动物对外界刺激的反应性较好,灵活性和探索性较对照组好。

2.2 骨髓干细胞的获取和标记

每只 DL 小鼠可分离原代骨髓干细胞 6×10^6 个, CM-DiI 的标记率为 99.9%,荧光显微镜下见细胞带红色荧光($n = 10$)。

2.3 移植治疗对脑铜代谢的影响

骨髓细胞移植治疗组脑铜含量较对照组有所减低,达到对照组脑铜含量的 70% ~ 98%,但只是在移植后第 4 周时有统计学意义, 治疗组脑铜含量(28.4 ± 5.5)mg,仅为对照组的 70%[对照组脑铜含量(40.1 ± 6.9)mg];但是随时间推移,两组间的差距不再明显($n = 5$,图 1)。

2.4 移植治疗对肾铜代谢的影响

自骨髓干细胞移植后的第 2 周起, 治疗组肾铜较对照组有下降的趋势, 为对照组肾铜含量的 81% ~ 98%。第 8 周时两组肾铜含量差别最大,治疗组为(40.8 ± 7.4)mg/kg,对照组为(49.7 ± 8.7)mg/kg,治疗组为对照组的 82%,但组间相比始终无统计学意义($n = 5$,图 2)。

2.5 CM-DiI 荧光检测结果

携带有 CM-DiI 荧光的细胞在移植治疗后的

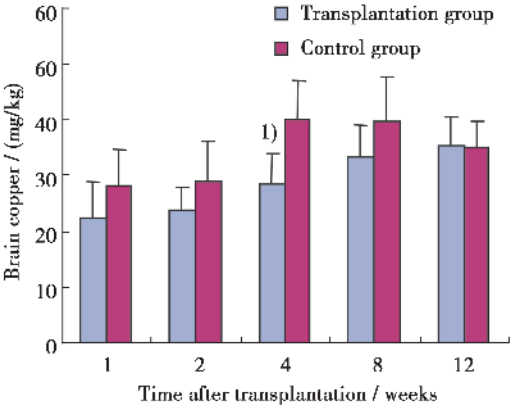

图 1　移植治疗组与对照组 TX 小鼠脑铜含量比较

Fig.1　Brain copper concentration of the BMSC treated and control group

1) Brain copper concentration of the transplanted group reduced to 70% ~ 98% of the control group, which decreased to 28.4 ± 5.5 mg/kg at the 4th week post transplantation, $n = 5$, $P < 0.05$.

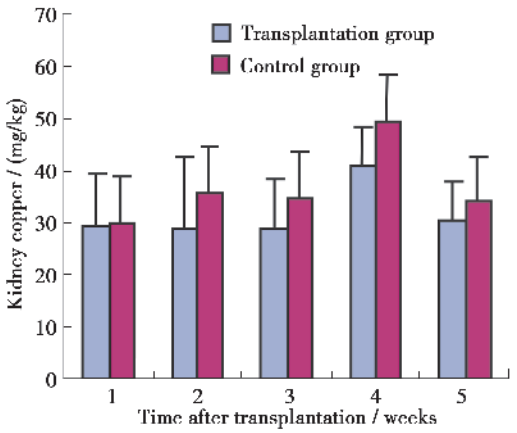

图 2　移植治疗组与对照组 TX 小鼠肾铜含量比较

Fig 2　Kidney copper concentration of BMSC treated and control group

Kidney copper concentration of the transplanted group reduced to 81% ~ 98% of the control group, but no significant difference compared to the control group ($n = 5$, $P > 0.05$).

第 1 周即可以在受体鼠脑组织中检测到，证明有供体细胞的进入，12 周内可持续检测到。但是在肾脏组织中始终未发现 CM-DiI 荧光(图 3)。

3　讨　论

为减轻免疫排斥反应，并使供体细胞在受体鼠体内有生长优势，在移植前受体鼠接受 5 Gy 的亚致死性全身放疗，移植后未见明显蜕皮、脚掌溃烂等排斥反应。移植后 1、2、4、8、12 周分别取材进行脑、肾铜含量及细胞示踪观察，从组织铜含量的角度分析，自移植后第 1 周起肝铜含量较对照组明显下降，至第 12 周持续有效，其中第 4 周时效果最显著[7]，脑铜在移植后第 4 周有显著性下降，肾铜自第 2 周起治疗组较对照组有下降的趋势，但无统计学意义。另外，由于 TX 小鼠的铜代谢障碍有自限的趋势，4 月龄（相当于本实验移植后 8 周时）为组织铜含量高峰[7]，所以本实验的结果中看到对照组的组织铜含量在 12 周时亦有下降趋势，但与其他时间点相比无统计学意义。

近年的干细胞研究表明，干细胞可以分化为肝细胞、神经细胞、心肌细胞、骨骼细胞等多种细胞[8-11]。WD 是原发于肝脏、多个器官受损的遗传性疾病，已经相继有多个实验证实骨髓干细胞移植对于 WD 模型鼠具有治疗作用，尤其是对于肝脏铜含量的改善有显著效果[1-3,12]。但是基于实验目的不同，各个实验所选择的实验动物月龄和移植后追踪时间有所不同。有研究[13-14]显示，1 月龄的 TX 小鼠仅有肝铜含量升高，肝功能和脑、肾等其他脏器的铜含量无明显改变，符合本病发病症状前期表现[15]；2 月龄的 TX 小鼠肝、脑、肾的铜含量均较对照组明显升高，且小鼠出现动作变慢、持物不稳等表现，符合本病发病早期表现[15]；4、5 月龄 TX 小鼠的脏器铜含量达到最高峰，肝酶学改变显著，代表疾病高峰期。之后，TX 小鼠的铜代谢有自限趋势，至 15 月龄时达到高峰时组织铜含量的一半左右[16]，这种自限的趋势不同于临床 WD 患者，所以以 TX 小鼠为模型的 WD 研究应根据实验目的选择合适月龄的动物。Allen 等[1,3]的研究中以 7 ~ 9 月龄的 TX 小鼠为受体，接受来自 DL 小鼠的骨髓干细胞移植，在移植后 6 ~ 8 个月的时间点分析受体鼠体内脏器中的铜含量，结果提示移植成功的小鼠中肝铜有明显改善，脑铜较未治疗的对照组有显著性差异，肾铜在平均值上有减小，但无统计学差异。相比 Allen 的试验本研究选择的动物为疾病早期动物，其肝脏受损程度较轻，既有选择优势，可以诱导更多的供体细胞进入肝脏；又能够为供体细胞提供相对较好的定居和增殖环境，利于供体细胞的增殖和起效。本实验的观察时间选在了移植后的 1 ~ 12 周，相比 Allen 的移植后 6 ~ 8 个月为早期观察，检测结果提示与对照组相比肝脏铜含量在各个时间点均有显著降低，最明显疗

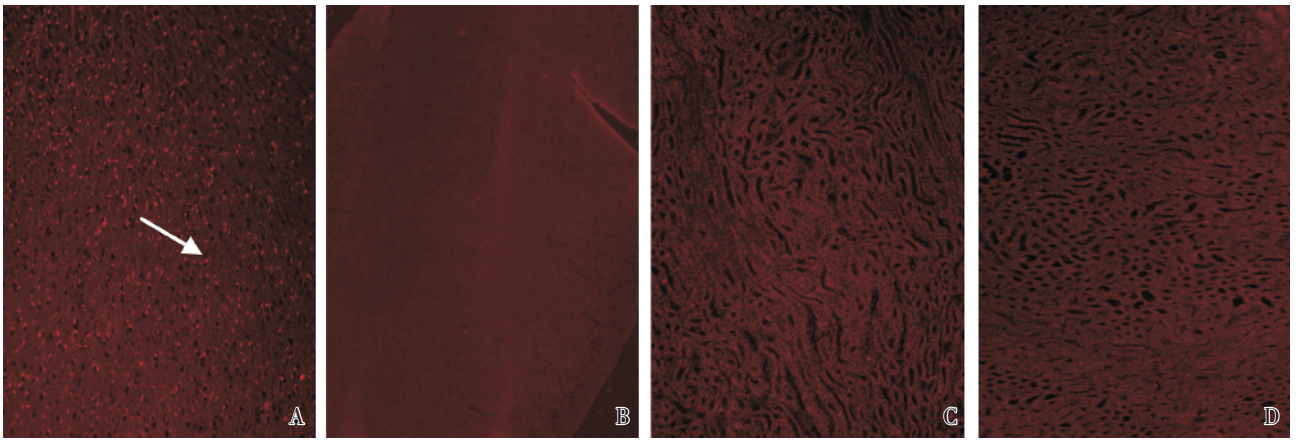

图 3 移植后 4 周受体鼠脑和肾脏中的 CM-DiI 荧光

Fig.3 CM-DiI fluorescence of the brain and kidney of TX mice 4 weeks after transplantation

A: brain of transplantation group; B: brain of control group; C: kidney of transplantation group; D: kidney of control group. CM-DiI positive cell from the donor were pointed by the arrow, × 200

效在移植后第 4 周[7];但是就脑和肾脏组织的铜含量而言，只有移植后 4 周这一时间点的脑铜含量有显著下降,余各时间点均无统计学差异。分析其原因有:WD 本身是原发于肝脏的疾病,干细胞移植后 TX 小鼠的肝脏有选择优势,在移植后早期的这个时间段更多的干细胞迁移至并存在于肝脏中,所以肝脏铜代谢的改善效果优于其他组织;加之肝脏是铜代谢的重要器官,脑、肾的铜含量降低需要依靠肝脏的铜转运蛋白对铜元素进行代谢,即肝脏功能和铜代谢水平的改善是其他组织脏器铜沉积改善的前提和基础，所以在骨髓干细胞治疗后的早期铜代谢的改善集中表现在肝脏，在移植后第 4 周这一肝铜含量改善的高峰时期脑铜含量显著下降，之后由于肝铜改善的幅度较高峰时有所下降,脑铜的改善变得不显著;但随着治疗作用的持续，至 Allen 研究的移植后 6 ~ 8 月再次看到显著的脑铜含量减低，提示随着肝脏的铜代谢水平的持续稳定改善，脑组织的铜含量有较稳定的改善。相比于肝脏和脑,肾脏不是一个十分嗜铜的器官,铜沉积的程度较轻,WD 患者的肾脏改变也不如肝损和神经系统症状那么明显；本研究中移植后一直在肾脏中没有明确检测到供体细胞,肾脏铜含量的变化始终不显著。结合国外研究追踪至移植后 6 ~ 8 月肝脏和脑铜含量显著改善、始终没有见到肾铜含量显著改善[1],这说明本病对肾脏的损害较轻，在移植治疗中肾脏缺乏选择优势,干细胞主要迁移至肝脏、脑等损害程度较重的脏器中,可以改善这些器官的功能,但不能完全解决铜代谢问题，也不能改善所有器官的铜沉积问题。这也提示骨髓干细胞移植可以改善 WD 患者铜代谢情况,减轻脏器损害,减少临床上重金属螯合剂的使用剂量,减轻其副作用,但是不能完全逆转铜沉积。

本实验中我们用 DiI 这一羰花青类荧光染料示踪干细胞。DiI 是亲脂性染料,不溶于水,易嵌入生物质膜内做侧向扩散运动，从而标记整个细胞膜,还可以通过活体细胞的胞饮作用进入胞浆,从而标记整个细胞浆。它使用简便,染色速度快,一般 20 min 就可以使活体细胞均匀着色，对活体细胞没有任何毒性，且不从已标记的细胞转移到未标记的细胞;荧光衰减慢。在细胞分裂的过程中,DiI 可以随分裂进入子代细胞；检测方法简便,病理切片无需组化等反应可直接在荧光显微镜下观察。有研究比较了 BrdU(5-溴脱氧尿嘧啶核苷),DiI 和 FISH(荧光探针)对于移植示踪的效果,结果表明 DiI 有更好的稳定性和标记率[17]。本实验所采用的 CM-DiI 是 DiI 的衍生物，在 DiI 的基础上增加了一个硫醇氯甲基，对丙酮或醛类固定的组织及石蜡包埋的组织能够更好地标记，且荧光持续时间更长[18]。

CM-DiI 标记供体细胞,移植后 1 d 在受体鼠肝脏组织切片中就可见到红色的 CM-DiI 荧光，说明干细胞已进入肝脏[7]。携带有 DiI 荧光的细胞在移植治疗后的第 1 周即可以在脑组织中检测到，证明有

供体细胞的进入。但是在肾脏组织中始终未发现 DiI 荧光，此结果与组织铜含量的检测结果相一致，考虑与 TX 小鼠肾损程度轻,缺乏选择优势有关。

疾病早期的 TX 小鼠接受骨髓干细胞移植治疗,在肝脏铜代谢改善的高峰期(移植后第 4 周时)脑铜有显著改善,肾脏铜代谢没有显著变化。提示未来骨髓干细胞应用于临床时,患者还应酌量配合必要的药物驱铜治疗以保障更多器官的功能。本治疗方法更远期的疗效或角膜等 WD 铜沉积相关器官的改善情况需要进一步追踪观察。

参考文献：

[1] Allen KJ, Cheah DM, Lee XL, et al. The potential of bone marrow stem cells to correct liver dysfunction in a mouse model of Wilson disease [J]. Cell Transplant, 2004, 13(7-8):765-773.

[2] Buck NE, Cheah DM, Elwood NJ, et al. Correction of copper metabolism is not sustained long term in Wilson disease mice post bone marrow transplantation [J]. Hepatol Int, 2008, 2(1): 72-79.

[3] Allen KJ, Buck NE, Cheah DM, et al. Chronological changes in tissue copper, zinc and iron in the toxic milk mouse and effects of copper loading [J]. Biometals, 2006, 19(5): 555-564.

[4] Dong QY, Wu ZY. Advance in the pathogenesis and treatment of Wilson disease [J]. Transl Neurodegener, 2012, 1(1): 23-37.

[5] Catana AM, Medici V. Liver transplantation for Wilson disease[J]. World J Hepatol, 2012, 4(1): 5-10.

[6] 陈曦, 国宁, 王莹, 等. 干细胞移植前 TX 小鼠有效放疗剂量的探索[J]. 中国神经精神疾病杂志, 2007, 33(2): 108-110.
Chen X, Guo N, Wang Y, et al. Proper dose of radiation for TX mice in cell transplantation[J]. Chin J Nerv Ment Dis, 2007, 33(2): 108-110.

[7] Chen X, Xing S, Feng Y, et al. Early stage transplantation of bone marrow cells markedly ameliorates copper metabolism and restores liver function in a mouse model of Wilson disease [J]. BMC Gastroenterol, 2011, 11(9): 75-82.

[8] Alison MR, Poulsom R, Jeffery R, et al. Hepatocytes from non-hepatic adults stem cells[J]. Nature, 2000, 406(6793): 257-267.

[9] Mark FP, Bradley JM. Mesenchymal stem cells and the potential as cardiac therapeutics[J]. Circ Res, 2004, 95(1): 9-20.

[10] Lindvall O, Kokaia Z, Martinez-Serrano A. Stem cell therapy for human neurodegenerative disorders how to make it work[J]. Nat Med, 2004, 7(s): 42-50.

[11] Zhao L, Duan W, Reyes M, et al. Human bone marrow stem cells exhibit neural phenotypes and ameliorate neurological deficits after grafting into the ischemic brain of rats[J]. Exp Neurol, 2002, 174(1):11-20.

[12] Malhi H, Joseph B, Schilsky ML, et al. Development of cell therapy strategies to overcome copper toxicity in the LEC rat model of Wilson disease[J]. Regen Med, 2008, 3(2):165-173.

[13] 陈曦, 梁秀龄, 汤其强,等. 1-6 月龄 TX 鼠铜代谢和肝损害情况研究[J]. 中山大学学报：医学科学版, 2005, 26(3): 253-256.
Chen X, Liang XL, Tang QQ, et al. Copper metabolism and liver damage of 1-6 month old TX mouse[J]. J Sun Yat-sen Univ:Med Sci, 2005, 26(3): 253-256.

[14] 陈曦, 王楚怀, 丰岩清, 等. TX 小鼠铜代谢和肝损害的实验研究[J]. 中华肝脏病杂志, 2009, 17(9): 688-690.
Chen X, Wang CH, Feng YQ, et al. Study of copper metabolism and liver damage in TX mice:an animal model for liver disease[J]. Chin J Hepatol, 2009, 17(9): 688-690.

[15] 梁秀龄, 李洵桦. 肝豆状核变性[M]. 北京：人民卫生出版社, 2012.
Liang XL, Li XH. hepatolenticular degeneration[M]. Beijing: People's Health Publication House, 2012.

[16] Biempica L, Rauch H, Quintana N, et al. Morphologic and chemical studies on a murine mutation (toxic milk mice) resulting in hepatic copper toxicosis [J]. Lab Invest, 1988, 59(4): 500-508.

[17] Li N, Yang H, Lu L, Duan C, et al. Comparison of the labeling efficiency of BrdU, DiI and FISH labeling techniques in bone marrow stromal cells[J]. Brain Res, 2008, 1215(6): 11-19.

[18] Hu KX, Wang MH, Fan C, et al. CM-DiI labeled mesenchymal stem cells homed to thymus inducing immune recovery of mice after haploidentical bone marrow transplantation [J]. Int Immunopharmacol, 2011, 11(9): 1265-1270.

(编辑　刘清海)