

·临床研究·

超声内镜指导下内镜套扎治疗消化道黏膜下肿瘤的研究

陈斌^{1,2}, 陈白莉¹, 吴晖³, 崔毅^{1*}

(1.中山大学第一附属医院消化科;2.广州中医药大学第一附属医院脾胃病科,
3.中山大学第一附属医院胃肠外科, 广东广州 510080)

摘要:【目的】探讨超声内镜辅助下橡皮圈或尼龙绳套扎术治疗消化道黏膜下肿瘤的适应症、近期疗效及并发症。【方法】经普通胃镜及超声内镜检查,诊断为食管、胃黏膜下肿瘤 58 例,均拟诊为上消化道间质瘤或平滑肌瘤。所有病变均采用标准橡皮圈或尼龙绳套扎法治疗,术后常规口服质子泵抑制剂(PPI)并于术后两周复查胃镜。【结果】肿瘤直径 0.5~4.0 cm,平均 1.2 (S=0.5)cm,病变位于食道 26 (44.8%)例,胃 23 (39.7%)例,十二指肠 9 (15.5%)例;位于固有肌层 28 (48.3%)例,黏膜肌层 24 (41.4%)例,黏膜下层 6 (10.3%)例。一次套扎成功 53 例(91.4%),失败 5 例(8.6%),其中 4 例为 2 周后复查发现病变残留,其直径 > 1.5 cm (1.5~4.0 cm)且位于固有肌层,1 例因不能耐受手术中途放弃套扎。结果表明病变大小、层次及生长方式是套扎成功的决定因素。3 例患者术后 5 天内出现一过性少量黑便,未经特殊处理症状消失,无穿孔、大出血等严重并发症发生。【结论】超声内镜辅助下橡皮圈或尼龙绳套扎术治疗直径 < 1.5 cm 的上消化道黏膜下肿瘤安全有效,可行性好。

关键词: 消化道;黏膜下肿瘤;套扎术;超声内镜

中图分类号: R735 **文献标志码:** A **文章编号:** 1672-3554(2013)02-0235-05

Endoscopic Ligation Therapy for Upper Gastrointestinal Submucosal Tumor under Endoscopic Ultrasound Guidance

CHEN Bin^{1,2}, CHEN Bai-li¹, WU Hui³, CUI Yi^{1*}

(1.Department of Gastroenterology, The First Affiliated Hospital of Sun Yat-sen University; 2.Department of Gastroenterology, The First Affiliated Hospital of Guangzhou University of Chinese Medicine, China; 3.Gastrointestinal Surgical Department, The First Affiliated Hospital, Sun Yat-sen University, Guangzhou 510060, China)

Abstract: 【Objective】 The safety and efficacy of endoscopic ultrasonography (EUS) assistant elastic band or endoloop ligation methods, for the resection of upper gastrointestinal stromal tumor (GIST), was evaluated. 【Methods】 The study included totally 58 patients with upper gastrointestinal stromal tumor which were determined by endoscopy and EUS. The standard procedure of endoscopic elastic band or endoloop ligation was performed for each of the patient. The entire patients received PPI treatment for 2 weeks and were followed up with endoscopy after 2 weeks. 【Results】 The lesion diameters of the 58 recruited patients were 0.5~4.0 cm (1.2±0.5)cm. They distribution in esophagus (44.8%), stomach (39.7%) duodenal (15.5%) and located in muscularis propria (48.3%), muscularis mucosae (41.4%), submucosa (10.3%), respectively; 53 (91.4%) out of them were sloughed completely. Four resulted in unsuccessful resection with the diameter larger than 1.5 cm (1.5~4.0 cm) and all located in muscularis propria, 1 (1.7%) quitted from the procedure because of intolerance. Statistics showed that the decisive factors for successful treatment were the sizes, layer of invasion and feature of growth. Transient bleeding occurred in 3 patients within 5 days after ligation and disappeared without special management. No perforation and other complications occurred. 【Conclusion】 Compared with conventional surgical operation, tumor size selective (<1.5 cm) EUS assistant endoscopic elastic band or endoloop ligation method is a safe, less suffering and less invasive method for the therapy of GIST in upper Gastrointestinal tract.

Key words: gastrointestinal tract; gastrointestinal submucosal tumor; ligation; endoscopic ultrasound

[J SUN Yat-sen Univ(Med Sci), 2013, 34(2): 235-239]

收稿日期: 2012-11-23

基金项目: 2010 年国家自然科学基金青年基金项目(81001506)

作者简介: 陈斌, 博士, 副主任医师, 研究方向: 消化系统炎症及肿瘤性疾病中西医结合临床及基础研究; * 通信作者: 崔毅, 主任医师, 研究方向: 消化内镜诊断治疗技术, E-mail: gzcuiyi@163.com

胃肠道黏膜下肿瘤是消化系统较常见的疾病,包括胃肠间质瘤、平滑肌瘤、囊肿、异位胰腺等。胃肠道间质瘤(gastrointestinal stromal tumor, GIST)是来自非上皮性间叶组织的肿瘤,以上消化道最常见,膨胀性生长多见,多数位于固有肌层。超声内镜检查对于诊断及深度的判断有较好的价值^[1-3]。腹腔镜或外科手术治疗,是目前公认的治疗方法,但存在创伤大,住院时间长的不足。近来有学者尝试采用内镜黏膜下挖除术(endoscopic submucosal excavation, ESE)治疗取得良好的效果,但上述治疗方法并发症发生率高,学习曲线长,技术操作困难,不易掌握及普及。为了寻求更为简单有效的治疗方法,近年来我院选取超声内镜初步诊断为上消化道黏膜下肿瘤的病例进行橡皮圈和尼龙绳套扎术治疗,取得良好疗效,且操作安全、简便、创伤较小是其主要优点。

1 材料与方 法

1.1 临床资料

我院内镜中心自2000.01-2007.12共行胃镜检查近80000例,其中667例经超声内镜检查证实为黏膜下肿物。其中男373例,女294例。平均年龄49岁(16~74岁)。拟诊间质瘤或平滑肌瘤339例。剔除合并其他消化道肿瘤患者后,我们选择性的对58例行套扎治疗。入选病例均完善相关术前检查,同时签署知情同意书。

所行套扎治疗的58例病人中,男性33例,女性25例;年龄41~67岁,平均53.5岁,40例患者获得诊断前具有上腹部不适、慢性腹泻或便秘、消化不良等非特异性症状。18例无任何症状,为常规体检胃镜时发现。1例患者患有冠心病,3例患者患有高血压,2例患者患有糖尿病,均常规口服药物,血压、血糖控制在正常范围。所有患者均无胃肠道手术史,无自身免疫性疾病史,凝血功能均正常。

病变生长层次为:24例位于黏膜肌层、6例位于黏膜下层及28例位于固有肌层;生长部位为:26例位于食道,23例位于胃,9例位于十二指肠;病变大小为:0.5~4.0 cm,平均1.2(S=0.5)cm。其

中40例患者病变直径小于1.2 cm,14例患者病变直径为1.2~1.5 cm,病变直径大于1.5 cm有4例患者,均为内向型生长,有亚蒂。

1.2 仪器设备

治疗采用内镜为奥林巴斯公司GIF-2T200及GIF-XQ240型。超声胃镜采用奥林巴斯公司UM-200型。选取COOK公司6连发静脉曲张橡皮套扎器进行套扎,或奥林巴斯公司Endloop尼龙绳套扎器套扎。

1.3 适应证及治疗方法

适应证:总的适应证,超声内镜显示患者黏膜下肿瘤的病变位于黏膜层、黏膜下层或固有肌层的患者,均为内向型生长,大小在0.5~4 cm之间者,为主要的治疗对象。位于固有肌层呈间位性或外向型生长的患者不适合套扎方法。

对于具体治疗方法的选择:直径 ≤ 1.2 cm者可采用橡皮圈吸引套扎,直径1.2~1.5 cm者采用大透明帽法吸引+尼龙绳套扎;直径 > 1.5 cm者若基底部呈亚蒂结构,直接试用尼龙绳套扎基底部(具体描述手术方法如图1-3所示)。

接受内镜治疗的患者,术后给予奥美拉唑20 mg每日两次,口服2周,观察有无呕血、黑便等消化道出血以及腹痛、发热等消化道穿孔的并发症。两个星期后随诊,重复内镜检查,观察治疗效果,治愈标准为病变完全脱落,如未脱落或仅有部分脱落则认为无效。对无效者视情况再予重复治疗(尼龙绳套扎或收紧原有尼龙绳)。

2 结 果

共有57例患者完成此项治疗,一例因心肺功能差不能耐受操作而退出。两周后胃镜复查显示,橡皮圈完全脱落者有53例,创面平坦无隆起,治愈率91.4%。失败4例病变直径均大于1.5 cm(1.5~3.0 cm),且均位于固有肌层(表1)。在失败的4例患者中,其中1例直径为4.0 cm \times 3.0 cm,亚蒂,首次套扎2周后复查胃镜显示尼龙绳未脱落,但病变较前缩小,予以收紧尼龙绳后再过2周后复查显示肿物仍然存在但较前缩小,再次套扎一个尼龙绳,一个月后明显缩小,约1.0 cm \times 1.0 cm,予高频电切除;另外3例因直径大于1.5 cm

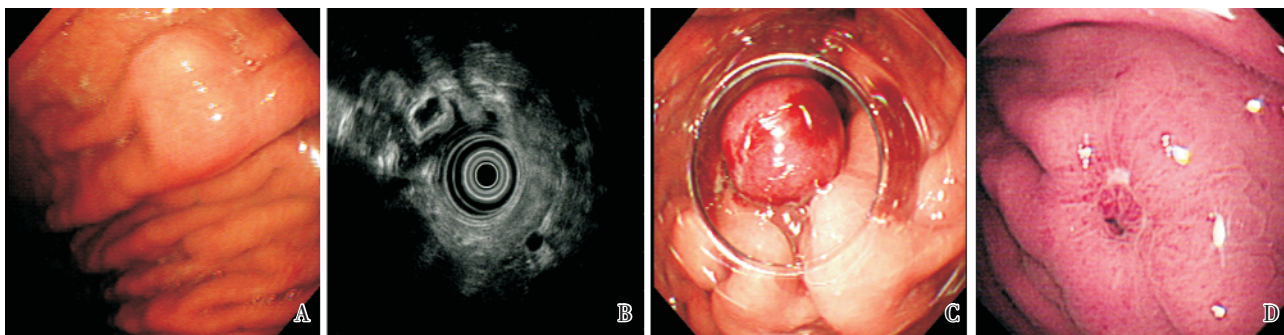


图 1 橡皮圈套扎(胃底 SMT)

Fig.1 Elastic band ligation with small transparent cap(Fundus SMT)

A: Before ligation; B: EUS; C: After ligation; D: Follow up

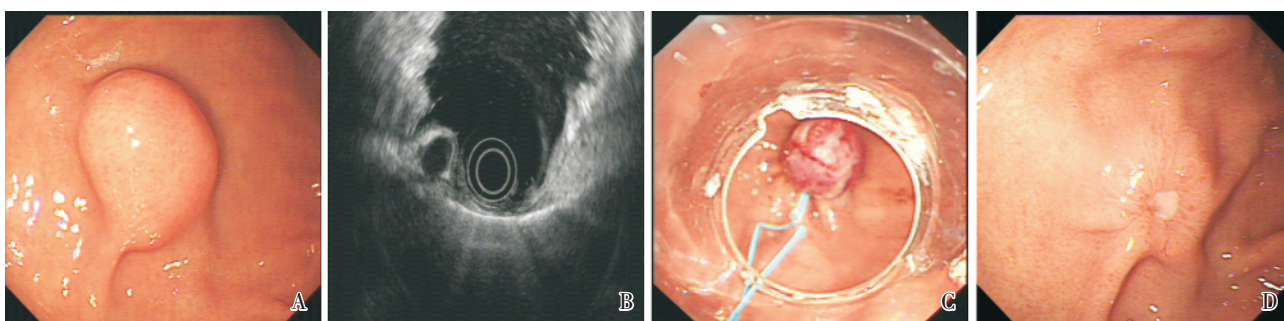


图 2 大透明帽尼龙绳套扎(胃底 SMT)

Fig.2 Endoloop ligation with small transparent cap(Fundus SMT)

A: Before ligation; B: EUS; C: After ligation; D: Follow up

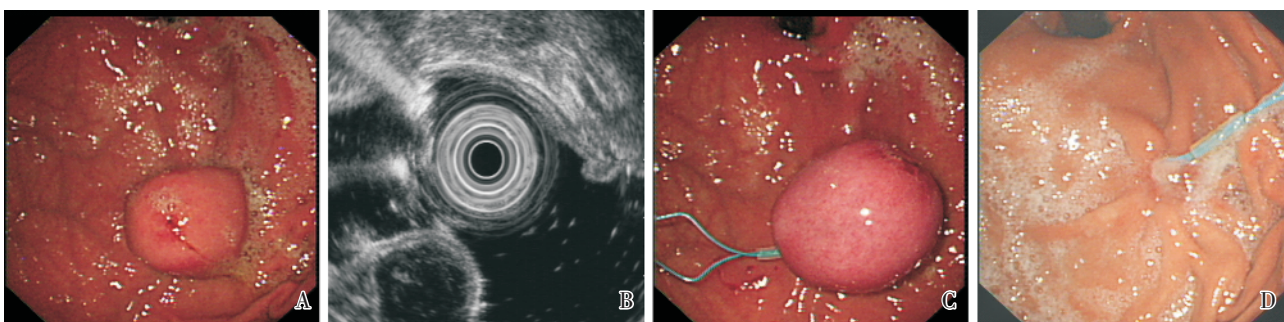


图 3 尼龙绳套扎(胃底 SMT)

Fig.3 Endoloop ligation(Fundus SMT)

A: Before ligation; B: EUS; C: After ligation; D: Follow up

而在套扎后行深部活检,病理证实符合间质瘤改变,两周后套扎环脱落而肿物仍在。内镜治疗后 5 d 内有一过性少量黑便者有 3 例,继续服用奥美拉唑后症状消失。所有病例均无穿孔、大出血等严重并发症发生,亦无严重的瘢痕形成或食管狭窄、吞咽不适等情况发生,无需住院治疗。

3 讨论

胃肠道 SMT 其恶性程度与其直径大小具有一定的相关性,一般认为,直径在 2.0 以下恶性程度较低,仅具有低度恶变倾向,外科手术治疗为其传

表 1 病例分组及治疗结果

Table 1 Grouping and the result of treatment

Size (cm)	Number	Way of growth	Treatment	Result
< 1.2	40	endogenous	Transparent Cap + elastic band ligation	success
1.2 ~ 1.5	14	endogenous	Transparent Cap + endoloop ligation	success
1.5 ~ 4.0	4	endogenous with subpedicel	endoloop ligation ¹⁾	failed

1) Biopsy after ligation

统治疗方法^[4-7],然而,手术并发症发生率高,创伤大制约了此种治疗方案的发展。近年来,对临床实践中越来越重视对微创治疗手段的探索,腹腔镜下切除黏膜下肿瘤已经为临床上普遍开展黏膜下肿瘤治疗的一种主要方法。由于 SMT 多呈胃壁内膨胀性生长方式,发生区域淋巴结转移少见,无需行胃大部切除和区域淋巴结清扫操作,现时主要的手术方式是腹腔镜下应用切线吻合器楔形切除病变^[8]。

随着内镜技术的发展及新的治疗器械的出现,使用内镜治疗上消化道黏膜下肿瘤成为现实。超声内镜的出现,为这种治疗方法提供了有力的辅助作用。超声内镜下,消化道管壁的各层结构分为 5 层,从外到内为外膜层或浆膜层、固有肌层、黏膜下层、黏膜层、黏膜浅层,具有良好的辅助定位及定型作用,可以指导内镜下治疗^[1-3]。

对于黏膜下肿瘤内镜下治疗一直存在一定的争议,传统的观点认为其生长方式多样,内镜下恐难行根治性切除,且并发症高,多主张手术治疗;近年来,随着内镜治疗技术的成熟及内镜器械的发展,内镜学专家开始对内镜下治疗黏膜下肿瘤进行了各种尝试, Park 等首先采用 IT 刀沿瘤体表面纵形切开黏膜下肿瘤表面黏膜,再用圈套器切除起源于上消化道固有肌层和黏膜下层的 SMT,取得了初步的成效^[9]。随着 ESD 技术的成熟,采取黏膜下剥离的方式,将黏膜下肿瘤完整切除,也取得较好的疗效^[10]。在上述治疗过程中,多数会伴随出血和穿孔的发生,虽然在内镜治疗专家可以成功处理,但上述操作对内镜技术要求高,风险大,难以在国内大多数内镜中心推广应用。

针对此疗法的不足,已经有学者尝试采用套扎的方法治疗黏膜下肿瘤,内镜下套扎采用的方法有两种,一种为套扎食道静脉曲张用的静脉套

扎器,通过吸引辅助的方式,把黏膜下肿瘤吸引到套扎器内,释放套扎环,结扎黏膜下肿瘤基底部,使基底部缺血坏死、脱落、愈合,达到治疗的目的。Sun 等^[11-12]采用这种方法治疗上消化道固有肌层黏膜下肿瘤,取得良好的疗效。另外,也有学者采用尼龙绳套扎的方式对黏膜下肿瘤进行套扎,取得较好的效果^[13]。

我们提出针对病变大小、生长方式、部位深浅不同,采用不同的套扎方式来治疗胃肠道黏膜下肿瘤,形成一套较完整治疗方案。我们的结果显示采用橡皮圈或尼龙绳套扎的方法,掌握适当适应症,对直径小于 1.5 cm 的上消化道黏膜下隆起性病变的近期疗效确切且安全。肿瘤生长方式、层次及大小是决定该方法能否获得理想效果的决定性的因素。直径小于 1.2 cm 且内向型生长的病灶,大小是其成功与否的决定性因素,无论层次如何,均可在内镜下安全套除。而对于直径 1.2 cm ~ 1.5 cm 病变,如为向内生长,或虽非内向型生长但位于黏膜下或黏膜肌层者,亦可在内镜下安全套除。但直径大于 1.5 cm 者,如病变位于固有肌层则不能完全套除的几率增加,应慎行套扎,仅对于有蒂或亚蒂的病变,可尝试尼龙绳套扎,并注意复查胃镜再次收紧尼龙绳或再次套扎。对于直径大于 1.5 cm 的黏膜下无蒂的病变,因恶变的几率增加,且此种方法不能将整个肿瘤切除送病理检查,故暂不推荐内镜下套扎。值得注意的是,我们套扎失败的几个病例均为套扎后取了深部活检,分析其失败原因可能与活检过程导致套扎环松动有关,但此观点尚需更多的病例进一步总结。

我们认为对上消化道黏膜下肿瘤符合下列条件者,可考虑行内镜下套扎治疗:①直径 \leq 1.5 cm 内向型生长者;②直径 \leq 1.5 cm 非内向型生长但病变位于黏膜下或黏膜肌层者;③直径 $>$ 1.5 cm

内向型生长者,有蒂或亚蒂,可试行套扎。

参考文献:

- [1] Caletti G, Fusaroli P. Endoscopic ultrasonography [J]. *Endoscopy*, 2001, 33(2): 158-166.
- [2] Gress F, Schmitt C, Savides T, et al. Interobserver agreement for EUS in the evaluation and diagnosis of submucosal masses [J]. *Gastrointest Endosc*, 2001, 53(1): 71-76.
- [3] Chen TK, Wu CH, Lee CL, et al. Endoscopic ultrasonography to study the causes of extragastric compression mimicking gastric submucosal tumor [J]. *J Formos Med Assoc*, 2001, 100(11): 758-761.
- [4] Tarcoveanu E, Bradea C, Dimofte G, et al. Laparoscopic wedge resection of gastric leiomyoma [J]. *JSLs*, 2006, 10(3): 368-374.
- [5] Heinrich MC, Corless CL. Gastric GI stromal tumors (GISTs): the role of surgery in the era of targeted therapy [J]. *J Surg Oncol*, 2005, 90(3): 195-207.
- [6] Novitsky YW, Kercher KW, Sing RF, et al. Long-term outcomes of laparoscopic resection of gastric gastrointestinal stromal tumors [J]. *Ann Surg*, 2006, 243(6): 738-745.
- [7] Demetri GD, Benjamin RS, Blanke CD, et al. NCCN Task Force report: management of patients with gastrointestinal stromal tumor (GIST)--update of the NCCN clinical practice guidelines [J]. *J Natl Compr Canc Netw*, 2007, 5 Suppl 2: S1-29.
- [8] DeMatteo RP, Lewis JJ, Leung D, et al. Two hundred gastrointestinal stromal tumors: recurrence patterns and prognostic factors for survival [J]. *Ann Surg*, 2000, 231(1): 51-58.
- [9] Park YS, Park SW, Kim TI, et al. Endoscopic enucleation of upper-GI submucosal tumors by using an insulated-tip electro-surgical knife [J]. *Gastrointest Endosc*, 2004, 59(3): 409-15.
- [10] 周平红,姚礼庆,徐美东,等. 内镜黏膜下剥离术治疗消化道固有肌层肿瘤 [J]. *中华消化内镜杂志*, 2008, 25(1): 22-25.
- Zhou PH, Yao LQ, Xu MD, et al. Endoscopic submucosal dissection for the treatment of gastrointestinal submucosal tumors originated from the muscularis propria layer [J]. *Chin J Dig Endosc*, 2008, 25(1): 22-25.
- [11] Sun S, Jin Y, Chang G, et al. Endoscopic band ligation without electro-surgery: a new technique for excision of small upper-GI leiomyoma [J]. *Gastrointest Endosc*, 2004, 60(2): 218-222.
- [12] Sun S, Ge N, Wang C, et al. Endoscopic band ligation of small gastric stromal tumors and follow-up by endoscopic ultrasonography [J]. *Surg Endosc*, 2007, 21(4): 574-578.
- [13] 马丽黎,陈世耀,周平红,等. 四种内镜下尼龙绳结扎法处理上消化道黏膜下肿瘤的疗效评价 [J]. *中华消化内镜杂志*, 2010, (11): 581-584.
- Ma LL, Chen SY, Zhou PH, et al. Assessment of four types of endoscopic ligation in treatment of submucosal tumors in upper gastrointestinal tract [J]. *Chin J Dig Endosc*, 2010, 11(2): 581-584.

(编辑 王晓鹰)