

冠状动脉形态与粥样硬化病变关系的多层螺旋CT研究

范卫君¹, 刘远健², 吕衍春¹, 顾仰葵¹, 杨有优³, 刘鹏程²

(1.华南肿瘤学国家重点实验室//中山大学肿瘤防治中心影像介入中心,广东 广州,510060;

2.北京大学深圳医院,广东 深圳,518036;3.中山大学第一附属医院放射科,广东 广州,510080)

摘要:【目的】探讨冠状动脉的三维形态结构、变异及与冠心病(CAD)发生的相关关系。【方法】用多层螺旋CT(MSCT)增强方法进行冠状动脉造影,通过工作站三维重建处理,观察、测量冠状动脉的分支、位置、形态及其变异,并分析其与冠状动脉粥样硬化病变的关系。【结果】成功进行MSCT冠状动脉造影的病例1057人,发现冠状动脉狭窄面积>70%诊断为冠心病352例。资料显示左侧优势型的冠心病发病数相对较少,而左冠状动脉主干发出角度较大、主干较短、冠状动脉开口于冠状动脉窦之外变异与冠心病发生有显著相关关系。【结论】MSCT能够准确地显示冠状动脉管径、三维形态结构;冠状动脉的某些结构如开口变异等可能造成血液动力学改变,导致冠心病的发生。

关键词:冠状动脉;体层摄影术,X-线计算机;变异;粥样硬化

中图分类号:R445.3 文献标识码:A 文章编号:1672-3554(2008)03-0320-04

Research on Relationship between Coronary Artery Variant and Its Sclerotic Disease by Multiple Slice Computed Tomography

FAN Wei-jun¹, LIU Yuan-jian², LU Yan-chun¹, GU Yang-kui¹,
YANG You-you³, LIU Peng-cheng²

(1. Imaging and Interventional Center, Cancer Center, State Key Laboratory of Oncology in Southern China, SUN Yat-sen University, Guangzhou 510060, China; 2. Shenzhen Hospital, Peking University, Shenzhen 518036, China; 3. The First Affiliated Hospital, SUN Yat-sen University, Guangzhou 510080, China)

Abstract:【Objective】To research the correlativity between coronary artery variation and its coronary artery disease (CAD) with MSCT (multiple slice computed tomography). 【Methods】Applying contrasted MSCT for coronary arterionography, with 3-D reconstruction at workstation, the author carefully observed and measured these arterial branches, locations, figures and variations, then analyzing some relationships of them with occurrence of CAD. 【Results】There were 1057 cases of coronary arteries checked up with MSCT angiography, in which 352 cases were diagnosed as CAD whose vessel's sectional dimension had been measured narrowing more than 70%. The data indicated that left coronary dominant type seems have less possibility of CAD occurrence, whereas a larger angles of emergence of left coronary artery, a very short main stem of the artery and a variation of the arterial opening were most possible factors which have significant correlativity with CAD. 【Conclusions】The stereoscopic coronary arteries could be truly illustrated with MSCT. Some structural variation of coronary arteries such as oral dislocation would probably cause some changement of haemodynamics and further result in occurrence of CAD.

Key words: coronary artery; tomography, X-ray computed; variation; scleratheroma

[J SUN Yat-sen Univ(Med Sci), 2008, 29(3): 320-323, 346]

随着心脏介入手术的开展,特别是多层螺旋CT(multiple slice computed tomography, MSCT)无创性冠脉造影技术的日益广泛应用,对冠状动脉

形态、分布的变化和变异报道明显增加^[1-3]。然而现今对冠状动脉正常分支形态和变异的定义与分类尚无统一意见,冠状动脉变异与心脏病的关系

收稿日期:2007-11-25

基金项目:广东省中医药管理局科研基金(1050167)

作者简介:范卫君(1964-),男,山东肥城人,副教授,E-mail:cjr.fanweijun@vip.163.com;刘远健,通讯作者,教授,E-mail:everhealth@sina.com

也颇有争议^[4]。本文在收集、分析 MSCT 冠状动脉造影的病例基础上,初步研究冠状动脉形态的改变与粥样硬化病变关系。

1 材料与方法

1.1 研究对象

北京大学深圳医院于2005年12月至2007年8月对因健康体检或心前区不适就诊的1057例患者成功进行MSCT冠脉造影,其中,男性845例,女性212例,年龄28~85岁,平均56.3岁($S=13.6$)。其中154例病例同时行DSA(Digital subtraction angiography, DSA)冠脉造影检查并行介入治疗。

1.2 检查前准备

①常规禁食禁水4h以上。预处理病人达到良好配合,心律较齐,要求心率低于65次/min,偶发单次早搏者可以例行检查。②对于心率高于65次的病人,服用倍他洛克。有窦性心率不齐的病人也可服用倍他洛克。心情紧张致心率控制不佳的病人可加服安定。

1.3 检查方法

①病人仰卧于检查床上,双手上举,连接心电图;身体稍右移,以使心脏置于扫描野的中心。首先进行心脏平扫,扫描范围为气管隆突下至膈下2cm,采用前瞻性心电图控制技术于R-R间期的50%或75%触发,电压120kV,电流300mA,层厚2mm,扫描视野(SFOV)120~190mm。常规行钙化积分计算。②增强扫描采用对比剂跟踪技术触发扫描,降主动脉腔内作为感兴趣区,触发阈值为90HU,从肘静脉注入100~150mL优维显或典比乐370mg/mL,速率为4~7mL/s,注药完毕后继续追加30mL生理盐水注射。扫描参数:机架转速0.4s/周,电压135kV,电流400mA,准直器宽度0.5mm或1.0mm。

1.4 心脏和冠状动脉图像重建与后处理

心脏和冠状动脉图像常规采用半周数据重建,即采用机架旋转半周采集到的数据加射线束探测器扇形角数据重建图像;单扇区或多扇区重建技术,图像重建的数据采集于一个或多个心动周期(n 个)的同一时相。多扇区重建技术大大提高了时间分辨率,适于心率大于65次/min受检者,但其图像的时间敏感曲线性能(time sensitivity

profile, TSP)和空间分辨率(spatial resolution, SR)有所下降;如果重建的图像不佳,应查看机器记录的心电信号有无异常,心率不齐者可选择绝对值期时相重建。图像后处理包括容积再现技术(volume rendered technique, VRT)、最大密度投影(maximum intensity projection, MIP)、多平面重建(multi-planar reconstruction, MPR)、曲面重建(curved planar reconstruction, CPR)和仿真血管内镜(virtual endoscopy, VE)等,根据测量需要选择使用。

1.5 冠状动脉的测量和统计学分析

通过图像后处理还原再现心脏和冠状动脉关系的三维结构、形态。观察、记录冠状血管的优势类型和变异。选取冠状动脉发出水平的横断面(一般左冠状窦或左侧冠状动脉发出位置较右侧为高),断面上升主动脉呈圆形或椭圆形(图1),将该圆按时钟刻度12等分,记录左、右冠状动脉起始部位。从起始点划出该圆逆时针方向的切线,计算左右冠状动脉发出的角度。测量从左冠状动脉起始部(或左冠状窦的外壁)向外延伸至左前降支和旋支分叉处距离,为左侧冠脉主干长度。经CPR技术处理,在DVR平台上逐一分析、显示冠状动脉各段各位点及相应的血管断面(图2),由2名专业医师共同判断,将某段血管斑块造成断面明显狭窄,>70%以上时定为冠心病(coronary artery disease, CAD)粥样硬化病灶。将冠状动脉三维形态和变异总结列表,与相应的CAD病变进行对比,作行 χ^2 列表资料分析,统计数据由SPSS软件包完成。

2 结果

2.1 一般状况

发现冠状动脉狭窄面积>70%诊为冠心病352例,其中154例短期内行DSA冠脉造影检查证实并经介入支架治疗。

在MSCT扫描的定位像上,左右冠状动脉起源位置相当于心影的心腰部下缘。两支血管在心的肋胸面分布较稳定,在心膈面因各自供血分布范围差异而分不同的优势类型。本组仍以右优势型为主,共793例;左优势型126例;此外,其它变异(主要为均衡型,另为超右优势型及各类畸形等)138例。有关病理学认为,左优势型主干若有粥样病灶、发生梗塞时预后不佳。但本组资料提示,左

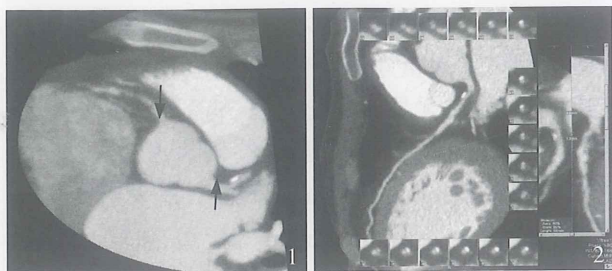


图 1 冠状动脉发出部位的断面像

Fig.1 Sectional imaging of position which coronary arteries emerge

Accurately display the beginning location and stem emerging angle of left coronary artery (thick arrow) and right coronary artery (thin arrow) at a transverse plane where coronary arteries emerge

图 2 冠状动脉的血管断面测量

Fig.2 Measuring for section of coronary artery

The position of coronary artery and the corresponding vessel transverse appearance were displayed by DVR software which also supply methods to measure, analyze and diagnosis. Main graph shows the appearance of stem of left coronary artery on curve-reconstructed graph. The right streak graphs show appearance of left coronary artery from different lateral views and the small cage reveals its transverse images.

优势型发生粥样病变的例数较右优势型相对较少,有显著性差异(表 1);而平衡型较右优势型相比无显著差异。在 MSCT 的断面图像上,升主动脉呈圆形或椭圆形,按钟表计时的方法,则左冠状动脉起始部多在 $(4.1 \pm 0.9)^\circ$ 处,右冠状动脉多在 $(11.6 \pm 1.7)^\circ$ 处。左冠状动脉发出的角度为 $(109$

$\pm 20)^\circ$,而右冠状动脉发出的角度为 $(63 \pm 19)^\circ$ 。当左冠状动脉发出的角度明显增大,大于 145° 时,其血管粥样硬化改变相对增多(表 1)。

2.2 左冠状动脉主干形态

左右冠状动脉主干内径大致相近,可因优势供血分布而不对等。左冠状动脉主干走行柔和稍直,管径较为均匀一致,一般长度为 (4.7 ± 2.3) cm,向左绕行于肺动脉后方后分为前室间支和左旋支。当左冠状动脉主干短于 9 mm 时(图 3),CAD 病变例数较主干长者增多(表 1)。

2.3 冠状动脉的几种变异

冠状动脉起源异常。冠状动脉口位于冠状窦外上方 17 例(图 4),在此类型中,血管内的粥样病灶明显加重,病变例数相对增多(表 1)。本组资料还有右冠状动脉发源于左冠状窦或左冠状动脉起始部 3 例;左冠状动脉起源于右冠状窦 2 例。因样本太小,该类未进行统计分析。此外,还发现右冠状动脉向左冠状窦逐渐移行靠近的过渡病例 4 例。冠状动脉扩张及冠状动脉瘤 3 例。冠状动脉瘘 1 例,经 DSA 造影证实,但未能在 MSCT 冠脉造影中显示。

3 讨论

DSA 冠状动脉造影虽是诊断 CAD 和冠状动脉变异的金标准,但是属于创伤性检查,且其二维显示技术难于展示冠状动脉及与毗邻结构的空间

表 1 CAD 发病率与冠状动脉解剖变异的关系

Table 1 Relationship between CAD incidence and variation of coronary arteries

	Normal	Narrowing > 70%	Total	χ^2	P
Left dominant	94	32	126		
Right dominant	518	275	793	4.21	< 0.05 (0.04)
Angle > 145°	52	40	92		
Angle $\leq 145^\circ$	653	312	955	4.69	< 0.05 (0.03)
Length ≤ 9 mm	58	44	102		
Length > 9 mm	647	308	955	4.92	< 0.05(0.027)
Distance ≤ 2 mm	5	12	17		
Distance > 2 mm	700	340	1040	10.815	= 0.01(0.01)

1)Left dominant: left coronary dominant;2)Right dominant: right coronary dominant;3)Angle: angle between left coronary artery and ascending aorta;4)length:length of main stem of left coronary artery;5)Distance: distance from coronary artery opening to coronary artery sinus

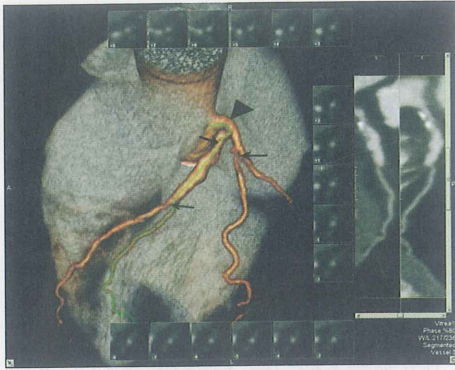


图3 粥样硬化造成管腔狭窄的情况

Fig.3 Lumen stenosis caused by arteriosclerosis

(When the stem of the left coronary artery was shorter) Lumen stenosis (arrow) caused by arteriosclerosis is noted as the stem of the left coronary artery was shorter (arrow head). Dominance graph reveals three-dimensional structure of heart and blood vessel by VRT. Right steak graphs reveal appearance of artery from different lateral views which is marked by the green line at dominance graph. Small cages show their transverse appearance.

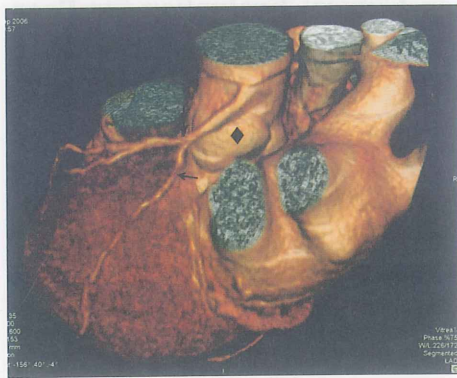

图4 冠状动脉开口异常

Fig.4 Abnormal opening of coronary artery

(Stenosis is often more severe at the situation) As the opening location of the coronary artery was above the coronary sinus (black rhombus), its stenosis (arrow) of arteriosclerosis is often more apparent

定位关系,不同的变异现象使心导管技术操作复杂化,亦可发生误诊、漏诊,如特别高位的冠状动脉异常起源可被误诊为冠状动脉一支的缺如。近年来,许多医学影像技术持续发展,使临床医师能够直接或间接观察心肌灌注^[5]、冠状动脉管腔形态及粥样硬化斑块的大小^[6]。血管内超声(IVUS)具有更高的组织分辨率分析粥样斑块的性质,展现CAD早期血管内变化,不过仍是一项有创检查。心脏磁共振显示斑块特征的性能也在不断改进,但目前MSCT是临床应用较广泛的一种筛选CAD病人的检查技术。有作者报道,MSCT发现冠状动脉 $\geq 50\%$ 狭窄的敏感性接近于^[7]或大于95%以上,

而其特异性、阳性和阴性预测值均高于90%^[8]。MSCT不但可以通过平扫钙化积分预测CAD病变,还可通过造影增强的技术,成为可靠的展示冠状动脉管腔及三维结构分布的研究方法。MSCT扫描数据经过工作站后处理后,能够准确直观地再现冠状动脉起源、分支分布的立体结构及与心肌、其它大血管的关系。其中VRT表现心脏和冠状动脉的全貌,对于冠状动脉狭窄、钙化、分支、走行等异常可清晰显示;MIP对于显示钙化斑块与血管腔的关系具有优势;MPR、CPR及其截面(cross-section)图像在显示冠状动脉全貌、钙化和非钙化斑块与血管壁的关系、测量斑块密度和管腔直径、计算狭窄程度和长度方面较好;而VE用于鉴别狭窄和钙化斑块,并有进一步研究前景。本组资料显示的冠心病病例,部分已经DSA确诊并即时得以手术救治。MSCT能够检测冠状动脉变异的基本状况,特别利于展示冠状动脉三维结构关系^[9]。但还有一些特殊的变异,如本组内1例DSA证实的向心室腔引流的冠状动脉瘘,MSCT未能发现。

对于冠状动脉的变异或畸形,尚缺乏统一的认识和明确的定义,发生率的统计亦有不同差别,国内外的部分资料统计约为0.6%~1.5%之间。临床上多在冠状动脉造影时偶尔发现其畸形,部分合并有心绞痛、心率失常和冠心病的类似体征。冠状动脉的畸形可粗分为7类:冠状动脉肺动脉起源、冠状动脉主动脉起源冠状源畸形,左冠状动脉主干先天闭锁,冠状动脉瘘、冠状动脉异常沟通,冠状动脉瘤以及冠状动脉先天狭窄,后者常可具有冠心病的临床体征。总体认为,冠脉畸形多集中于左右冠脉起始、形态和左主干的冠脉分支,而心肌表面的冠状动脉分布基本较为稳定。

目前对冠状动脉主干在三维空间的分布和测量资料所见尚少。以往的关于畸形冠状动脉与粥样硬化病之间有无联系在不同资料中有截然不同的看法,这些可能由基于对“畸形”的认识差异,检查技术的差异以及患者受检时的年龄差异有关。一类严重的或猝死型的冠脉畸形可能缺少一个满足粥样硬化病的缓慢演变过程。有人通过临床特征匹配(年龄、性别、临床资料)的对照研究^[10],发现某些冠脉畸变的粥样硬化病发生时间更早且病变程度更重,这一结果可能更符合冠心病发病的多因素特点^[11]。冠脉畸变并非冠心病产生的直接成因,但其生理病理学