

## 新鲜羊膜移植重建结膜眼表后的印迹细胞学研究

周世有, 袁 进, 许丽英, 陈家祺

(中山大学中山眼科中心//眼科学国家重点实验室, 广东 广州 510060)

**摘 要:**【目的】确定静止期结膜眼表重建术后新鲜羊膜上皮在眼表的存活时间及其影响因素,以期探讨羊膜上皮在新鲜羊膜移植重建眼表的相关作用机制。【方法】选择临床连续病例共 29 例。其中复发翼状胬肉 8 例 8 只眼,蚕蚀性角膜溃疡 8 例 8 只眼,轻中度睑球粘连 13 例 13 只眼。按常规方法进行新鲜羊膜移植,移植后不同时间复诊时进行羊膜表面的印迹细胞学检查,手术前后进行泪液分泌量的测定。【结果】翼状胬肉和蚕蚀性角膜溃疡患者、3 例陈旧性热烧伤患者泪液分泌试验正常,在这些病例的新鲜羊膜植片表面术后 3 个月印迹细胞学尚不能找到呈 PAS 阳性的杯状细胞,但术后 4 月可见。在陈旧性碱烧伤眼中,2/8 眼泪液分泌功能正常,在术后 2 月时可见杯状细胞。另有 6 眼陈旧性碱烧伤和 2 眼 Stevens-Johnson 综合征患者泪液分泌减少,在术后 2 周有 6/8 眼、1 月时有 2/8 眼可在羊膜植片表面找到杯状细胞。同步的临床观察显示:新鲜羊膜植片术后荧光素染色一直呈阴性,但 2 周左右则部分少许染色,术后 3 周以后染色一直呈阴性。【结论】新鲜羊膜上皮细胞在泪液分泌功能不同和移植床微环境不同的静止期结膜眼表存活的时间不同。在泪液分泌功能正常和移植床微环境良好者可存活 3 个月左右,在干眼症和化学伤患者中存活时间大大缩短。

关键词:羊膜移植;眼表重建;印迹细胞

中图分类号:R77 文献标识码:A 文章编号:1672-3554(2008)05-0570-05

Impression Cytology after Fresh Amniotic Membrane Transplantation  
for Conjunctival Surface Reconstruction

ZHOU Shi-you, YUAN Jin, XU Li-yin, CHEN Jia-qi

(Zhongshan Ophthalmic Center//The State Key Laboratory of Ophthalmology, SUN Yat-sen University,  
Guangzhou 510060, China)

**Abstract:** 【Objective】 To investigate the life span of amniotic epithelium on the reconstructed ocular surfaces at the stage of quiescence by fresh amniotic membrane. 【Methods】 Impression cytology and tear secretion was performed at different check-point time postoperatively after fresh amniotic membrane transplantation for conjunctival surface reconstruction after pterygium excision, conjunctival excision and symblepharon lysis. 【Results】 On the surfaces of fresh amniotic grafts in 21 eyes with normal tear secretion (all eyes with pterygium and Mooren's ulcer, 5 eyes with thermal and chemical eye burns) after transplantation, PAS positive goblet cells did not appear up to 3 months but no more than 4 months in 19 eyes of them, but found in another 2 eyes with chemical burns at 2 months postoperatively. On those eyes with dry eye, 6 of 8 eyes can be found goblet cells at 2 weeks postoperatively, but another 2 eyes at 1 months after surgery. The simultaneous clinical observation also showed that fresh amniotic grafts presented negative fluorescent staining on the eyes with normal tear film, but a few spot staining during the 2nd week after transplantation at those eyes with dry eye. 【Conclusion】 Fresh amniotic epithelial cells may keep alive up to 3 months on the ocular surfaces with normal tear film and quiescent environment and their life span maybe markedly shortened on that kind of ocular surfaces with dry eye or active inflammation.

Key words: amniotic membrane transplantation; impression cytology; ocular surface reconstruction

[J SUN Yat-sen Univ (Med Sci), 2008, 29(5): 570-574]

收稿日期:2008-05-22

基金项目:广东省科技计划项目(2007B031002010);中山大学临床医学研究“5010”计划(2007034)

作者简介:周世有(1972-),男,江西临川人,医学博士,副教授,E-mail:zhoushiy@mail.sysu.edu.cn;陈家祺,通讯作者,教授,E-mail:gdeyeb@mail.sysu.edu.cn

自1995年Tseng等发表了羊膜移植重建角膜眼表以来,羊膜移植正成为当今眼表重建的一大热点<sup>[1]</sup>。目前使用的基本上是保存羊膜。其后,我们报告利用新鲜羊膜移植成功地重建眼表,临床结果提示新鲜羊膜可能比保存羊膜更好,也没有发现有些学者担心可能会出现免疫排斥现象<sup>[2]</sup>。最近的研究也证明,新鲜羊膜移植入眼表、眼前房等均不发生免疫排斥<sup>[3]</sup>。同时研究也发现,保存的羊膜其上皮细胞已经死亡,生物学活性成分也下降了将近一半,羊膜中的生物活性物质主要来源于羊膜的上皮细胞<sup>[4]</sup>。因此,越来越多的研究正立足于利用活的羊膜上皮来重建眼表,甚至有研究者发现羊膜上皮中居然表达干细胞标志<sup>[5]</sup>。但移植后的新鲜羊膜上皮到底在眼表能存活多长时间尚无相关文献报告。由于新鲜羊膜移植后的存活时间直接关系到新鲜羊膜和保存羊膜的效果差异,所以本文通过印迹细胞学的方法来初步确定新鲜羊膜上皮移植在静止角膜眼表后的存活时间,并探讨其影响因素,以期分析羊膜上皮在眼表重建中的相关作用机制。

## 1 材料与方法

### 1.1 病例选择

对1998年11月至2001年6月在我中心角膜病科完成的大植片新鲜羊膜移植共29例进行印迹细胞学研究。其中复发性翼状胬肉8例8只眼,蚕蚀性角膜溃疡8例8只眼,因Stevens-Johnson综合征(2眼)、陈旧性眼化学伤(8眼)和热烧伤(3眼)导致的睑球粘连13例13眼。对所有患者在手术前后进行泪液分泌试验检查(无表麻,Schimer's Test I)。

### 1.2 新鲜羊膜的取材与制备

选择健康青年产妇剖腹产获得的胎盘在无菌条件下立即用含50 μg/mL青霉素、50 μg/mL链霉素和2.5 μg/mL二性霉素B的生理盐水冲洗干净血迹,再将羊膜从胎盘的绒毛膜上钝性分离后,平铺于手术粘贴纸巾的纸片上(上皮面向上)。然后将附有羊膜的纸片剪成7 cm × 8 cm大小并置于-4℃DMEM溶液中保存,24 h内备用。

### 1.3 手术方法

翼状胬肉和蚕蚀性角膜溃疡:先清理并切除病灶组织,前者切除增殖的球结膜下组织和侵入角膜的纤维血管组织;后者先切除病变角膜,并进行局部板层角膜移植,再切除病灶邻近球结膜组

织4 mm × 6 mm。最后将同等大小的新鲜羊膜移植到切除结膜后暴露的巩膜创面,并予以8-0可吸收缝线或10-0尼龙线缝合固定。睑球粘连:先充分分离睑球粘连并切除球结膜下增殖组织,尽量松解粘连组织,并使眼球能自由转动。再将残存的球结膜后退,最后将新鲜羊膜移植于彻底止血后的巩膜创面并予以良好的缝合固定。术后处理:术后常规连续包扎患眼2 d,然后给予开放点眼。白天使用复方妥布霉素(含2.55 mmol/L地塞米松,每天4次,中山眼科中心制剂室)点眼预防感染和抑制炎症,使用1.22 nmol/L FK-506抑制角膜移植排斥和蚕蚀性角膜溃疡复发,使用1.67 μmol/L透明质酸钠滴眼液(每天6次,日本参天制药)润滑眼表和促进眼表上皮生长,晚上涂0.3 mg/g妥布霉素眼膏(中山眼科中心制剂室)预防感染。

### 1.4 印迹细胞学

对上述病例分别在术后第1、2周和第1、2、3、4月时进行羊膜植片表面的印迹细胞学检查。即:先表面麻醉患眼,然后用经过裁减和紫外线消毒的乙酸纤维素纸按压羊膜植片中央区的表面取得羊膜表层细胞。取材前用棉签吸干泪液,取材时注意乙酸纤维素纸的粗糙面朝下,以便使取材纸和细胞良好的接触,从而取得足够的角膜(羊膜表面)细胞。然后将带有细胞的乙酸纤维素纸用95%酒精固10 min以上,继而用蒸馏水冲洗5 min和21.94 μmol/L高碘酸漂洗3~5 min,再次用蒸馏水冲洗、Schiff's液浸泡5 min自来水水浴,最后进行苏木素染色1 min和自来水冲洗、无水酒精脱水和蒸馏水冲洗、自然烘干、封片和显微镜下观察、照像,等等。

## 2 结果

翼状胬肉患者(8眼)、蚕蚀性角膜溃疡患者(8眼)、3例陈旧性热烧伤患者泪液分泌试验正常(>10 mm),在这些病例的新鲜羊膜植片表面术后3个月印迹细胞学尚不能找到呈PAS阳性的杯状细胞,但术后4月时则出现。在陈旧性碱烧伤眼中,2/8眼泪液分泌功能正常,在术后2月时可见杯状细胞,这2例患者术后检查时眼表表现为睑球粘连呈进行性发展(图1,2)。另有6眼陈旧性碱烧伤和2眼Stevens-Johnson综合征患者泪液分泌试验呈干眼状态(<5 mm),在术后2周有6/8眼、1月时有2/8眼可在羊膜植片表面找到杯状细胞(图3)。

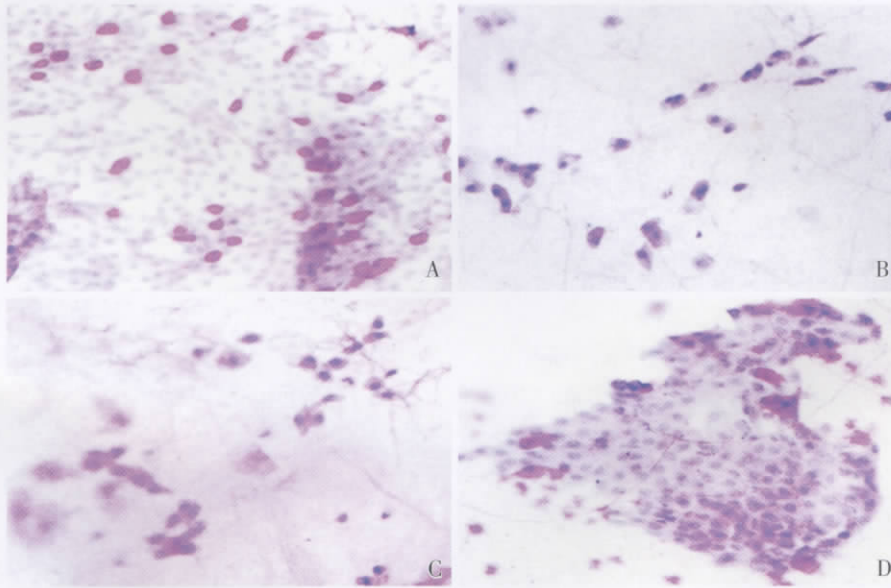


图 1 翼状胬肉切除联合新鲜羊膜移植术后印迹细胞学变化

Fig.1 Impression cytology of fresh amnion after pterygium excision combined f-AMT

A lot of goblet cells presented on the conjunctival surface before surgery (A), but no goblet cells on the surface of fresh amnion graft on the 2<sup>nd</sup> week (B) and 3 months (C) postoperatively, and appeared again until 3.5 months after surgery (D); ×40

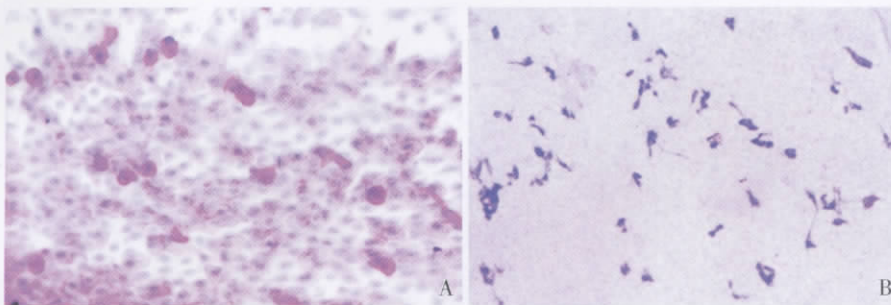


图 2 蚕蚀性角膜溃疡患者行板层角膜移植联合病灶邻近球结膜切除和新鲜羊膜移植术后印迹细胞学

Fig.2 Impression cytology of fresh amnion after lamellar keratoplasty combined bulbar conjunctival excision and f-AMT

A lot of goblet cells presented on the conjunctival surface before surgery (A), but no goblet cells on the surface of fresh amnion graft on the 2<sup>nd</sup> week (B); ×40

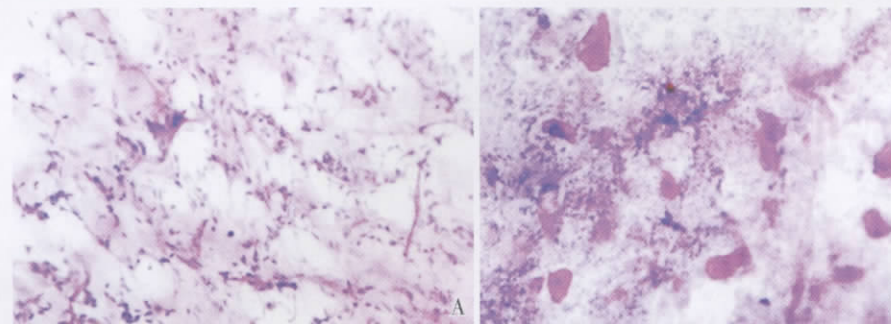


图 3 Stevens-Johnson 患者睑球粘连分离联合羊膜移植手术后印迹细胞学

Fig.3 Impression cytology of fresh amnion after symblepharon lysis combined f-AMT in the patient with Stevens-Johnson syndrome

The goblet cells cannot be found on the 3<sup>rd</sup> day(A) until the 2<sup>nd</sup> week(B) post-operation; ×40

同步的临床观察显示:部分羊膜植片特别是在陈旧性化学伤者术后 4 ~ 5 d 呈灰白色轻度水肿,以

后逐渐变透明、厚度正常。新鲜羊膜植片术后荧光素染色一直呈阴性,但 2 周左右则部分少许染色,从+

~++不等。术后3周以后染色一直呈阴性。所有患者在手术前后的泪液分泌实验结果没有明显变化。

### 3 讨论

#### 3.1 新鲜羊膜上皮在结膜眼表移植后的存活时间

羊膜是胎盘的最内层,由5层结构组成,即上皮层、基底膜层、结缔组织层、纤维母细胞层和海绵层。羊膜上皮是一层单层立方上皮,其中不含杯状细胞和其他呈PAS阳性的细胞。研究表明,保存羊膜(上皮细胞已死亡)可促进杯状细胞在其上的生长和分化,保存羊膜上杯状细胞是正常对照的10倍以上<sup>[6]</sup>。因此可以认为,如果羊膜植片表面上皮存在但又能发现杯状细胞长入时,也即意味着羊膜上皮已被宿主眼表上皮(含杯状细胞)所取代。反之,如果羊膜表面上皮完整,但又没有杯状细胞侵入,细胞形态也和结膜上皮细胞不同时,可以认为:羊膜上皮还是存活的。本研究的临床观察可以证实羊膜表面上皮的存在及连续性,根据其印迹细胞学有无发现杯状细胞的实践,我们可以推测:新鲜羊膜上皮可以在移植后成活2周甚至3个月之久。在我们的所选病例中,即使是可能有杯状细胞减少和眼表上皮鳞状化生的陈旧性眼表烧伤病例中,亦在术后不同时间段发现羊膜上有杯状细胞的侵入,这也反证了羊膜可促进杯状细胞的生长和本研究推论依据的正确性。

#### 3.2 新鲜羊膜上皮移植后存活的影响因素

羊膜上皮原本的营养主要是通过胎盘中的羊水来供应的。当将其移植在眼表面后,这些羊膜上皮的生活环境发生了很大的改变。移植后的羊膜上皮的营养则主要靠眼局部的泪液来直接供应,当然其下羊膜基质也是其生存的基地。而羊膜基质是直接和移植床的巩膜或残存角膜基质相接触。因此,从理论上说,羊膜上皮移植床区的各方面条件的改变,如移植床的微环境、眼表泪液量和成份的改变等,都可能对其存活时间产生的影响。

从本研究的结果可以看出,羊膜上皮在不同状态的眼表存活时间不同。尽管本研究中的所有入选病例都是静止期患者,应该说在这些患者的眼表不存在临床上可观察的明显炎症反应。但在陈旧性眼表烧伤者中,还是发现羊膜上皮存活的时间明显短于翼状胬肉和蚕蚀性角膜溃疡的患者。这就说明:眼表植床的微环境状态也直接影响

了新鲜羊膜上皮的存活。因为大量的临床实践都表明,尽管碱烧伤患者眼表面似乎处于静止状态,但其实其局部的损伤性慢性炎症甚至是免疫性炎症总是迁延反复,持续时间最少在1年以上<sup>[7]</sup>。

另一方面,在本组病例中,同样是碱烧伤患者,其中2眼泪液分泌功能正常者在术后2月、而另6眼伴有干眼症的患者则在术后2周就能发现杯状细胞。而且在其他泪液分泌量正常的患眼手术后3月羊膜上皮仍然存活。这就说明,受移植眼的泪液状态也会直接影响羊膜上皮的存活。

尽管有研究认为羊膜上皮不表达MHC抗原甚至移植在眼表和眼前房内也不引起急性免疫排斥<sup>[3,8,9]</sup>,从本文的临床观察来说亦未发现急性新鲜羊膜排斥现象,但尚不能完全排除羊膜上皮的存活时间是完全由于生存环境的改变,还是同时具有一定程度的抗原性<sup>[10]</sup>。况且,在我们的病例中几乎都应用了激素或FK-506滴眼液,这些药物也抑制可能微弱的对羊膜上皮的免疫排斥。

#### 3.3 羊膜上皮在眼表重建中的意义和可能的作用机制

眼表上皮的完整性对眼表炎症的发展有重要的意义。完整的眼表可能避免角膜和结膜胶原的暴露,同时调控其下的基质合成,以减轻炎症<sup>[11]</sup>。新鲜羊膜由于直接移植完整的上皮,这对于促进眼表迅速安静非常有好处,特别是在急性期的眼表重建中,如急性化学伤和热烧伤患者<sup>[12]</sup>。另外,在存活的羊膜上皮由于其还可产生更多的活性成份(如IL-1拮抗剂)而发挥更加积极的作用。羊膜上皮不能在眼表面长期存活的事实也同时提示我们:若患眼合并眼表干细胞缺乏时,在进行眼表重建手术时应注意保护残存的眼表干细胞,必要时要进行角膜缘干细胞移植。具体说来,如在行结膜眼表重建时,应注意尽量保留睑缘和穹窿部球结膜,以保存结膜干细胞。在行角膜眼表重建时,若有大范围的角膜缘缺乏,应联合角膜缘移植。

总之,新鲜羊膜上皮移植在眼表后可存活一段时间。在泪液分泌功能不同和植床微环境不同的结膜眼表其存活时间不同,长的可达三个月之久,在干眼症和眼表烧伤患者中其存活时间大大缩短,甚至不超过两周。

#### 参考文献:

- [1] Yiu SC, Thomas PB, Nguyen P. Ocular surface recons-

- truction; recent advances and future outlook [J]. *Curr Opin Ophthalmol*, 2007, 18(6):509-514.
- [2] 陈家祺,周世有,黄挺,等. 新鲜羊膜移植治疗严重的急性炎症期及瘢痕期眼表疾病的临床研究 [J]. *中华眼科杂志*, 2000, 36(1):13-17.
- [3] Wang M, Yoshida A, Kawashima H, et al. Immunogenicity and antigenicity of allogeneic amniotic epithelial transplants grafted to the cornea, conjunctiva, and anterior chamber [J]. *Invest Ophthalmol Vis Sci*, 2006, 47(4):1522-1532.
- [4] Hao YK, David HK, Hwang DG, et al. Identification of antiangiogenic and antiinflammation proteins in human amniotic membrane [J]. *Cornea*, 2000, 19(3):348-352.
- [5] Toda A, Okabe M, Yoshida T, et al. The potential of amniotic membrane/amnion-derived cells for regeneration of various tissues [J]. *J Pharmacol Sci*, 2007, 105(3):215-228.
- [6] Prabhasawat P, Tseng SCG. Impression cytology of epithelial phenotype of ocular surface reconstructed by preserved human amniotic membrane [J]. *Arch Ophthalmol*, 1997, 115:1360-1367.
- [7] dlich RF, Farinholt HM, Winters KL, et al. Modern concepts of treatment and prevention of chemical injuries [J]. *J Long Term Eff Med Implants*, 2005, 15(3):303-318.
- [8] Hori J, Wang M, Kamiya K, et al. Immunological characteristics of amniotic epithelium [J]. *Cornea*, 2006, 25(10 Suppl 1):S53-58.
- [9] Akle CA, Adinolfi M, Welsh KI, et al. Immunogenicity of human amniotic epithelial cells after transplantation into volunteers [J]. *The Lancet*, 1981, 8254:1003-1005.
- [10] Cerneca F, Andolina M, Siemeone R, et al. Treatment of patients with Niemann-Pick type is using repeated amniotic epithelial cells implantation: correction of aggregation and coagulation abnormalities [J]. *Clin Pediatr (Phila)*, 1997, 36(3):141-146.
- [11] Wilson SE, Liu JJ, Mohan RR. Stromal-epithelial interactions in the cornea [J]. *Prog. Retina Eye Res*, 1999, 18(3):293-309.
- [12] 龙崇德,葛坚,高前应,等. 胚胎干细胞联合羊膜移植治疗早期严重眼化学伤的实验研究 [J]. *中山大学学报:医学科学版*, 2005, 26(2):188-192.

(编辑 刘清海)

(上接第 569 页 from page 569)

炎症细胞<sup>[3]</sup>等细胞的趋化运动和聚集有明显抑制作用。在体外实验我们证实 K5 对肿瘤细胞粘附和定向迁移的抑制活性,提示 K5 可以抑制某些恶性肿瘤转移。K5 可能在多个环节上发挥抗肿瘤转移作用,确切的机制需要通过实验研究进一步证实。

参考文献:

- [1] Cao Y, Chen A, An SS, et al. Kringle 5 of plasminogen is a novel inhibitor of endothelial cell growth [J]. *J Biol Chem*, 1997, 272(36):22924-22928.
- [2] Cai W, Ma J, Li C, et al. Enhanced anti-angiogenic effect of a deletion mutant of plasminogen kringle 5 on neovascularization [J]. *J Cell Biochem*, 2005, 96(6):1254-1261.
- [3] Zhang Z, Ma JX, Gao G, et al. Plasminogen kringle 5 inhibits alkali-burn-induced corneal neovascularization [J]. *Invest Ophthalmol Vis Sci*, 2005, 46(11):4062-4071.
- [4] Yang X, Cheng R, Cai W, et al. Kringle 5 of human plasminogen suppresses hepatocellular carcinoma growth both in grafted and xenografted mice by anti-angiogenic activity [J]. *Cancer Biol Ther*, 2006, 5(4):399-405.
- [5] 蔡卫斌,李朝阳,杨中汉,等. 人纤溶酶原 K5 突变体的构建及其在大肠杆菌中的表达与纯化 [J]. *中山大学学报:医学科学版*, 2004, 25(3):241-244.
- [6] Tsuchida K, Aoyagi Y, Odani S, et al. Isolation of a novel collagen-binding protein from the mushroom, *Hypsizygus marmoreus*, which inhibits the Lewis lung carcinoma cell adhesion to type IV collagen [J]. *J Biol Chem*, 1995, 270(4):1481-1484.
- [7] O'Reilly MS, Holmgren L, Shing Y, et al. Angiostatin: a novel angiogenesis inhibitor that mediates the suppression of metastases by a Lewis lung carcinoma [J]. *Cell*, 1994, 21(79):315-328.
- [8] Cai WB, Liu QP, Gao GQ. The anti-angiogenesis effect of plasminogen kringle 5 [J]. *Sheng Li Ke Xue Jin Zhan*, 2004, 35(2):159-162.
- [9] Nguyen TM, Subramanian IV, Kelekar A, et al. Kringle 5 of human plasminogen, an angiogenesis inhibitor, induces both autophagy and apoptotic death in endothelial cells [J]. *Blood*, 2007, 109(11):4793-4802.
- [10] Perri SR, Nalbantoglu J, Annabi B, et al. Plasminogen kringle 5-engineered glioma cells block migration of tumor-associated macrophages and suppress tumor vascularization and progression [J]. *Cancer Res*, 2005, 65(18):8359-8365.
- [11] Perri SR, Martineau D, François M, et al. Plasminogen Kringle 5 blocks tumor progression by antiangiogenic and proinflammatory pathways [J]. *Mol Cancer Ther*, 2007, 6(2):441-449.

(编辑 孙慧兰)