

# 全髋置换和多节段截骨治疗强直性脊柱炎驼背 并髋骨性屈曲强直

高梁斌<sup>1</sup>, 李佛保<sup>2</sup>, 李 健<sup>1</sup>, 张 亮<sup>1</sup>, 曾庆有<sup>3</sup>, 赵顺滔<sup>3</sup>

(1. 广州市第二人民医院骨科, 广东 广州 510150; 2. 中山大学附属第一医院骨科, 广东 广州 510080;  
3. 157 医院骨科, 广东 广州 510515)

**摘 要:**【目的】评价多节段脊柱环绕截骨矫正术和髋关节置换术, 探讨两种手术各自的指征和优点。【方法】328 例强直性脊柱炎驼背矫正和 48 例强直性脊柱炎髋关节屈曲强直行手术的患者中, 同时有驼背伴随髋关节骨性屈曲强直 9 例, 先行髋关节置换, 然后强直性脊柱炎驼背行经椎弓根一次性多节段脊柱环绕截骨矫正术, 生物力学原理设计截骨术。随访 5 年以上, 行髋关节置换效果按 Harris 标准结合 X 线片评价, 并对脊柱受力进行生物力学分析。【结果】优 5 例, 良 2 例, 一般 1 例, 差 1 例。所有病人髋关节活动范围明显增大。多节段椎弓椎体截骨驼背矫正术后, 矫正 Cobb 角 56 (40°~88°), 驼背矫正率 78%。较好地恢复脊柱的生理曲线和负重特点。术后无神经血管损伤, 感染和死亡等并发症。【结论】先行全髋关节置换手术, 再多节段椎弓椎体截骨矫正驼背, 是强直性脊柱炎驼背并髋关节骨性屈曲强直的较佳手术方案。

关键词: 强直性脊柱炎; 驼背; 截骨术; 关节强直; 全髋关节置换术

中图分类号: R 681.5

文献标识码: A

文章编号: 1672-3554(2005)05-0559-04

## Total Hip Replacement and Multisegment Transpedicular Wedge-osteotomy for Kyphosis in Ankylosing Spondylitis Involving Hip Bony Ankylosis

GAO Liang-bin<sup>1</sup>, LI Fo-bao<sup>2</sup>, LI Jian<sup>1</sup>, ZHANG Liang<sup>1</sup>, ZENG Qing-you<sup>3</sup>, ZHAO Shun-tao<sup>3</sup>

(1. Department of Orthopedics, The Second People's Hospital of Guangzhou, Guangzhou 510150, China;  
2. Department of Orthopedics, The First Affiliated Hospital, SUN Yat-sen University, Guangzhou 510080, China;  
3. Department of Orthopedics, 157<sup>th</sup> Hospital, Guangzhou 510515, China)

**Abstract:** 【Objective】To evaluate the effects of total hip replacement and multisegment transpedicular wedge-osteotomy on the correction of kyphosis and hip flexion deformity secondary to ankylosing spondylitis, and discuss the indication and the priority of two different techniques in the patients with ankylosing spondylitis in involvement of both hip and spine. 【Methods】A total of 328 patients undergone one-stage produce circumferential spine osteotomy and multisegment transpedicular wedge-osteotomy for the correction of kyphosis secondary to ankylosing spondylitis, and 48 patients with hip flexion deformity caused by ankylosing spondylitis undergone total hip replacement. Among them, 9 cases suffered from hip bony ankylosis flexion deformity and kyphosis. Biomechanical technique was applied for the design of multi-level spinal wedge-osteotomy of kyphosis correction. All patients followed up for more than 5 years were reviewed. The Harris method and X-ray films were used to evaluate the clinical results. The operation was analyzed by biomechanics. 【Results】Follow-up examination showed excellent function of the joints in 5 cases, good in 2 cases, fair in 1 case, poor in 1 case. All of the patients had substantial improvement of function and the range of motion as well as the posture. The pedicle of vertebral arch, vertebral body, and Cobb's angle were measured on X-ray film and were taken important parameters. The average correction was 56 degree (40°-88°) with a successful correction rate of 78%. Physiological curves and normal weight-bearing line of the spine were partly restored. No complications such as paraplegia, blood vessel injures, infection, and death occurred. 【Conclusion】Multisegment transpedicular wedge-osteotomy followed by total hip replacement is the best

收稿日期: 2004-09-09

基金项目: 广东省重点攻关基金资助项目 (99B06703)

作者简介: 高梁斌 (1963, 2-), 男, 河南灵宝人, 博士, 副主任医师, 广州市第二人民医院骨科主任, 硕士生导师。

option for the treatment of kyphosis and hip bony ankylosis flexion deformity caused by ankylosing spondylitis.

Key words: ankylosing spondylitis; kyphosis; osteotomy; bony ankylosis; total hip replacement

[J SUN Yat-sen Univ (Med Sci), 2005,26(5): 555- 558]

强直性脊柱炎驼背并髋关节骨性屈曲强直是一种较严重的残疾,手术是唯一有效的治疗方法。虽然国内外对单纯驼背畸形各种截骨矫形,或单纯髋关节强直的人工关节置换以及同侧膝、踝同时置换均有一些报道<sup>[1-3]</sup>,但是对强直性脊柱炎驼背并髋关节骨性屈曲强直手术治疗,因髋关节置换及驼背矫正术是脊柱和关节外科两类难度高、创伤大的矫形手术,所以报道较少。1988年来,我们在开展强直性脊柱炎驼背矫正的基础上对此类患者畸形分析,共矫正328例强直性脊柱炎驼背和48例强直性脊柱炎髋关节屈曲强直手术的患者中,同时有驼背伴随髋关节骨性屈曲强直手术治疗9例,并随访5年以上,效果满意,报告如下。

## 1 临床资料

### 1.1 一般资料

本组均系强直性脊柱炎引起驼背并髋关节骨性屈曲强直患者,有驼背伴随髋关节骨性屈曲强直9例,行人工关节置换的同时给予软组织松解。其中男8例,女1例,年龄29~52岁;病史9~18年。单髋关节强直6例,双髋关节强直3例。X线照片见脊柱后凸并竹节样变,术前Cobb's角 $40^{\circ}\sim 98^{\circ}$ ;脊柱后凸顶点在 $T_{10}\sim L_1$ ,患侧髋关节间隙消失,有骨小梁通过。髋关节屈曲强直 $20^{\circ}\sim 58^{\circ}$ ;生活均不能自理。

### 1.2 手术方法

**1.2.1 全髋关节置换术** 采用硬膜外麻醉,患者取侧卧位,后外侧切口显露髋关节,以术前根据X光片测量髋关节屈曲程度设计角度,决定截骨范围。先修整髋臼及股骨颈残端,此时应注意在小转子前方预留骨质1cm以上,然后扩大髓腔,放置人工股骨及髋臼(本组选用珍珠面人工关节),并试活动髋关节,能屈、伸、收、展后。

**1.2.2 髋关节软组织松解术** 经皮内收肌耻骨部和髋关节前外侧切口显露,对内收肌、髂腰肌、及髂胫束等部分松解。以髋关节能够完全伸直到 $0^{\circ}$ 。

**1.2.3 驼背矫正术** 采用经椎弓根一次性多节段脊柱环绕截骨矫正术,全身麻醉,后正中切口,用脊柱花刀从后路行楔形底边向后的弓椎体截骨。本截骨组在 $T_{10}\sim L_1$ 范围内,每两个截骨节段相邻两个椎体。单处截骨步骤:先从后路行附件截骨,

以横突中点连线为中心,从根部打断横突,肋骨从根部切除2cm;再从椎弓根外侧行下剥离椎体,暴露椎体两侧方至体前1/3外,在椎体上行楔形底向后的截骨。同法行多处截骨,去除胸腹部垫,截骨面自行闭合,脊柱由弯曲变伸直。用Luque棒固定。

## 2 结果

行髋关节置换效果按Harris标准评价,结果优5例,良2例,一般1例,差1例。髋关节能够完全伸直,自己行走。1例因髋臼前缘截骨不足致外展角过大,发生后方脱位,给予翻修后恢复良好。其余患者髋关节活动范围由术前的0%分别改善为:屈-伸 $82^{\circ}(6\sim 110^{\circ})$ 、内收-外展 $22^{\circ}(5\sim 30^{\circ})$ 、内旋-外旋 $28^{\circ}(6\sim 40^{\circ})$ 。X线示假体无移位和松动迹象,异位骨化Brooker级2髋,位于前内方。

椎弓椎体截骨驼背矫正术后,病人外观明显改善,较好地恢复了脊柱的生理曲线和负重特点(图1,2)。Cobb's角 $0^{\circ}\sim 28^{\circ}$ 。矫正Cobb's角 $56^{\circ}(40^{\circ}\sim 88^{\circ})$ ,驼背矫正率78%。丢失角 $2^{\circ}\sim 3^{\circ}$ 。术后无神经血管损伤,感染和死亡等并发症。

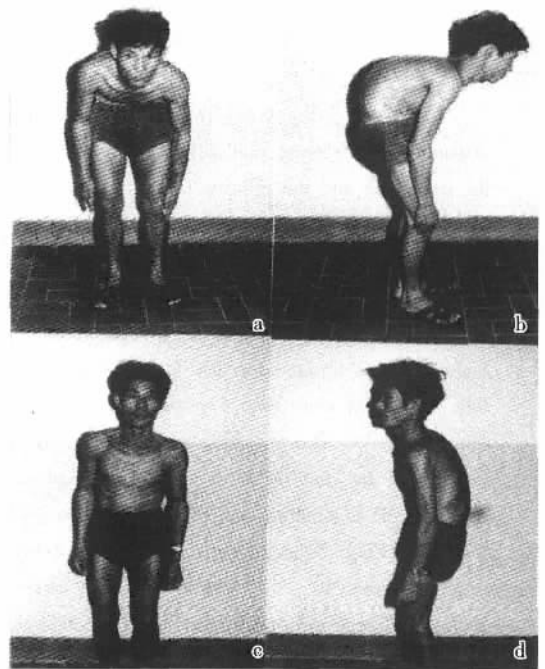


图1 病人术前外观相(a,b)和术后随访外观相(c,d)

Fig.1 The patient with kyphosis pre-operative appearance (a, b); postoperative appearance (c, d)

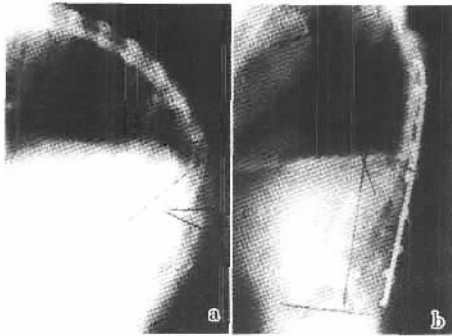


图2 术前X线照片后凸Cobb's角121度(a);术后后凸Cobb's角26度(b)

Fig.2 Pre-operative X-ray kyphosis Cobb's 121°(a); postoperative X-ray kyphosis Cobb's 26°(b)

### 3 讨论

#### 3.1 髌关节手术

3.1.1 手术入路 对于强直性脊柱炎髌关节骨性屈曲畸形强直的人工关节置换手术入路目前主要分:前外侧与外侧联合入路<sup>[4]</sup>,关节前方软组织松懈容易,髌关节未完全骨性强直时较好,而对髌关节正常结构消失者不便髌臼定向;侧方入路<sup>[5]</sup>,对髌臼操作方便,但是需对股骨大粗隆进行处理;后外方入路<sup>[1]</sup>。我们一般选后外方入路以充分显露关节,便于手术。

3.1.2 股骨颈截骨 术前根据病人X光片确定截骨范围和方式。股骨颈术中在小转子上方应保留骨皮质1 cm以上截断股骨颈,以便安放人工股骨头时修整。然后对股骨颈近端因股骨头与骨盆骨性融合,髌臼缘不易辨认,为了确保髌臼不被过度切除造成髌臼后壁的缺损,要注意前倾角及外展角。关键完全剥离前关节囊并切除之,可在截股骨颈近端时维持正常髌臼骨性基础。

3.1.3 研磨髌臼 有报道因保留原股骨头,导致术后假体连同残存股骨头松动<sup>[4]</sup>。本组病例术中用髌臼锉,调控好方向,依次研磨清除残留部分股骨头,形成髌臼,一直锉到原股骨头剩余约1 cm直径圆形遗留痕,见到软骨钙化白线,并多保留髌臼后上方骨质。未出现假体连同残存股骨头松动。我们体会如果髌关节强直骨性化不严重的患者,应全部清除原股骨头;但是如果髌关节强直骨性化非常严重,伴随骨质疏松的病例,可适当留原股骨头和保留后上方骨皮质以增加髌臼的强度。对双侧髌关节屈曲强直,不对称屈曲强直患者先做严重侧。另外,强直脊柱炎常合并不同程度骨质疏松,故在安放髌臼时,适度增大前倾角,以防髌关

节后脱位。

3.1.4 软组织松懈 髌关节软组织松懈一般在骨性手术完毕进行,髌关节活动情况下,选内收肌耻骨部和髌关节前外侧切口,术中经皮对肌肉的附着处进行有限度的剥离或斜行松懈。根据肢体延长的经验和四肢血管的顺应性,一般地说股动静脉和神经在3 cm内是安全地带。本组股动静脉和神经未见因过度牵拉而造成损伤。但要防止过度软组织松懈而导致髌关节活动障碍。

#### 3.2 驼背矫正术

3.2.1 驼背矫正的选择 近年来驼背矫正的主要进展之一是由脊柱附件截骨改进为椎弓椎体联合截骨<sup>[2,6,9]</sup>,而对于椎弓椎体联合截骨术式各家报道方法不一,其适应范围相差较大,这在一定程度上取决于不同类型驼背的病理特点,大体可以将其分为全脊柱截骨术式和次全脊柱截骨术式两类。

次全脊柱截骨术,即附件截骨加椎体后部截骨,其特点是在脊柱后方进行底边向后楔形截骨,一般切除椎体后1/2~2/3部分骨质。此种方法增加了截骨后骨性接触面和脊柱的稳定性。Thomasen<sup>[7]</sup>最早报道了通过椎弓根做椎体松质骨刮除使椎体后部骨质压缩的手术方法。以后有学者<sup>[2]</sup>报道了经椎弓根椎间隙周围椎弓椎体截骨术式,并改进为多节段截骨,使手术效果有较大程度的提高。作者<sup>[7]</sup>从生物力学角度改进为经椎弓根一次性多节段脊柱环绕截骨矫正术式,以降低手术中可能的神经根、脊髓损伤机率。全脊柱截骨术:由McMaster<sup>[8]</sup>报道,其截骨范围包括整个椎弓和椎体,向前至前纵韧带,需切除楔形范围内的全部骨质,使脊柱完全截断,上下波及1~3个椎体,使脊髓神经根游离于截骨面。闭合截骨间隙矫正畸形及术后脊柱稳定均靠内固定器械维持。主要适用于脊柱角状后凸及后侧凸。强直性脊柱炎驼背手术后复发成脊柱后凸及后侧凸亦适用,但不包括强直性脊柱炎所致的弓形驼背。其优点是单处截骨范围广,矫正角度大,但手术创伤大,有潜在脊髓损伤的可能。

3.2.2 截骨限度 在动物试验<sup>[9,10]</sup>和脊柱后凸矫正回顾的基础上<sup>[12]</sup>,作者对AS脊柱后凸患者进行多节段截骨术矫形,脊柱短缩的前瞻性研究,探讨强直性脊柱炎脊柱后凸截骨矫正限度与脊髓功能的关系,明确临床上脊柱后凸的截骨限度。使脊柱短缩12~24 mm,同时对矫正前后X线椎体截骨量进行分析;术中测定截骨量、脊髓变形与椎管关系;用唤醒试验观察脊髓功能变化。并分析脊柱截骨量与脊髓松弛量的差异及其影响因素。结果显示脊髓松弛亦可引起脊髓功能障碍。该组患者单

节段截骨量存在明显部位差异, 单次截骨量于 T<sub>10</sub>-L<sub>1</sub> 段在 9~16 mm; L<sub>2</sub>-L<sub>4</sub> 段在 15~24 mm 范围内较安全。截骨限度除此之外还受脊柱的稳定性、脊柱脊髓血管分布、术式等条件限制<sup>[11]</sup>。说明截骨过大可致脊髓功能障碍, 一般地说在 25 mm 内较安全, 与动物实验结果吻合<sup>[9,10]</sup>。

3.2.3 截骨节段(平面) 以往的单节段截骨, 矫正角度受限, 且增大到一定程度易产生脊柱滑脱, 周围软组织过牵等严重并发症。单节段矫正效果很少超过 60°; 故对重度驼背矫正效果差。近年来, 不少学者已做二处、三处椎弓椎体截骨术式使多节段截骨起到显著的矫正效果<sup>[2,8]</sup>。三节段截骨可矫正 COBB S 角 90° 以上后凸畸形。计算机应用软件的设计, 使多处分散截骨快捷、标准统一<sup>[12]</sup>。

3.2.4 内固定选择 针对强直性脊柱炎活动性差, 脊柱广泛钙化, 分 3 种情况: 钙化严重, 结构不清, 附件骨皮质钙化, 而骨髓脂肪液化, 无法用或应用椎弓根螺钉、CD 等易出现不稳定时。多节段截骨时脊柱需要固定的范围广, CD 棒固定困难, 一般固定不牢固时。建议采用多节段棘突根部加垫钢丝、Luque 棒内固定, 较简单易行。尤其在 X 线设备缺乏, 应用椎弓根螺钉、CD 不便时, 更能体现其优势。钙化轻者, 脊柱小关节尚可辨认。应用椎弓根螺钉系统比较稳定。介于两者之间, 应用钩、钉结合技术较好。

### 3.3 力学分析与手术顺序

正常人站立时自身重力是通过脊柱、骨盆、双髋传递至下肢, 基本平行于人体纵轴。驼背并髋关节强直时脊柱后凸、髋关节屈曲使人体上半身前倾, 以致重心前移, 对脊柱和髋关节产生较大的应力, 主要以剪力为主, 因此要恢复正常的受力特点, 就必须使针对两个部位进行矫正。由于脊柱纵轴因髋关节强直而前倾, 因此必须使脊柱下段纵轴基本垂直条件下, 才能最大限度恢复脊柱正常受压力大且剪力小的特点, 将截骨部位术后的前屈和前移的可能降到最低, 取得较确切的效果。从力学角度看, 病人先行髋关节手术较先行驼背矫正的脊柱力线较垂直, 站立脊柱截骨面剪力最小, 引起脊柱滑脱和驼背复发的机率小。

从临床看, 单一的髋关节置换术或驼背矫正术都不能达到恢复正常受力的目的。目前虽然无明确规定手术顺序。患者髋关节屈曲畸形严重, 先行髋关节置换术, 再矫正驼背, 不会因为屈曲畸形的髋关节影响驼背矫正术要求的俯卧体位。

如果先行驼背矫正术, 不仅术中体位摆放使难以确定驼背矫正角度, 而且术后驼背容易复发。即使驼背勉强能得到矫正, 因髋关节屈曲强直, 身体上部前倾, 使矫正效果不满意。术后, 脊柱前倾对脊柱截骨面产生剪力作用, 易产生纤维连接, 形成假关节。即使髋畸形较轻, 因其驼背并髋关节强直, 髋关节强直大便困难的痛苦远大于驼背带来的生活困难。此时先行髋关节置换术, 再矫正驼背比较符合优先解除病人痛苦原则, 易平卧和行走, 有利生存质量提高<sup>[3]</sup>。

### 参考文献:

- [1] Tang WM, Chiu KY. Primary total hip arthroplasty in patients with ankylosing spondylitis [J]. J Arthroplast, 2000, 15(1):52-8.
- [2] 姜洪和, 王长纯, 张承敏, 等. 改进的脊柱楔形截骨矫正脊柱后凸畸形[J]. 解放军医学杂志, 1988, 13(4): 170-2.
- [3] 吕厚山, 袁燕林, 寇伯龙, 等. 晚期强直性脊柱炎髋、膝、踝关节非功能位骨性强直的功能重建[J]. 中华外科杂志, 2000, 38(10): 249-51.
- [4] 高志国, 于建华, 徐世玺, 等. 强直性脊柱炎全髋关节置换术的常见问题及其处理[J]. 华骨科杂志, 2000, 20(10): 728-31.
- [5] 史战军, 金大地, 景宗森, 等. 强直性脊柱炎髋关节骨性强直的功能重建 [J]. 中华骨科杂志, 2002, 22(5): 267-71.
- [6] Thomasen E. Vertebral osteotomy for correction of kyphosis in ankylosing spondylitis [J]. Clin Orthop, 1985, 194(2): 142-52.
- [7] 高梁斌, 陈立龙, 盛选军, 等. 脊柱后凸畸形矫正的生物力学分析[J]. 中华外科杂志, 1991, 29(8):477-8.
- [8] McMaster MJ. The long-term results of kyphectomy and spinal stabilization in children with myelomeningocele [J]. Spine, 1988, 13(4): 417-24.
- [9] 高梁斌, 徐海荣, 廖伟宏. 椎弓椎体矫正驼背的动物模型复制[J]. 中华实验外科杂志 1994, 11(2):85-7.
- [10] 高梁斌, 廖伟宏, 胡文辉, 等. 脊髓纵向压缩过程中 MEP、SEP、血流量、动态微循环的研究[J]. 中国脊柱脊髓杂志, 1992, 2(10):209-14.
- [11] 高梁斌, 李健, 李佛保, 等. 强直性脊柱炎脊柱后凸截骨矫正量的临床研究[J]. 广东医学, 2002, 22(1): 38-40.
- [12] 高梁斌, 张志, 李健, 等. 计算机在强直性脊柱炎驼背矫正术的选择设计和预测[J]. 广东医学, 2001, 21(8):20-2.

(编辑 张敏瑞)