

汉防己碱对实验性葡萄膜炎的抑制作用

马翠萍¹, 杨培增², 钟 晖², 吴善宏¹, 陈咏冲¹, 周红颜²
(中山大学 1. 附属第一医院眼科, 2. 眼科中心, 广东 广州 510080)

摘要:【目的】探讨汉防己碱(Tet)对内毒素诱导葡萄膜炎的预防和治疗作用。【方法】将 200 μg 伤寒杆菌内毒素(LPS)注射于 20 只 SD 大鼠足底部, 诱导出葡萄膜炎(EIU)模型, 其中 12 只大鼠于 LPS 注射前半小时开始给予汉防己碱 40 mg 灌服, 共 4 次, 每隔 4 h 一次。另外 8 只未给予灌服作为对照。于 LPS 注射后 6 h、12 h、24 h 用裂隙灯显微观察其临床改变, 并于 LPS 注射后 24 h 处死大鼠, 观察各大鼠眼部组织学改变。【结果】LPS 注射后均诱发出双眼相似的葡萄膜炎, 炎症的严重程度在未处理组临床积分为 7.65 ± 0.67 , Tet 组临床积分为 3.27 ± 1.02 , $P < 0.01$, 有显著差异。组织学检查, 在 Tet 处理组大鼠, 睫状体、脉络膜、视网膜及玻璃体腔炎症细胞浸润均比未处理组明显减轻。【结论】Tet 对内毒素诱发的葡萄膜炎有一定的抑制治疗作用。

关键词: 汉防己碱; 葡萄膜炎; 大鼠

中图分类号: R773 **文献标识码:** A **文章编号:** 1000-257X(2003)01-0074-03

Inhibitory Effect of Tetradrine on Experimental Uveitis in Rats

MA Cui-ping¹, YANG Pei-zeng², ZHONG Hui², WU Shan-hong¹,
CHEN Yong-chong¹, ZHOU Hong-yan²

(1. Department of Ophthalmology, The First Affiliated Hospital, 2. Ophthalmic Center,
SUN Yat-sen University, Guangzhou 510080, China)

Abstract: 【Objective】To investigate the effect of tetradrine (Tet) on endotoxin induced uveitis in rats. 【Method】Injection of 200 μg Salmonella typhimurium lipopolysaccharide (LPS) into hind footpad was performed in 20 Spar-Dawley rats to induce uveitis model. Of which 12 rats were treated with 40 mg Tet by administration (p. o.) for 4 times from 0.5 hour prior to LPS injection with an interval of 4 hours. The examination with slit-lamp microscopy was performed at 6, 12 and 24 hours after LPS injection. Pathological changes were evaluated at 24 hours after LPS injection. 【Results】Uveitis was induced in all of the rats that received LPS injection. Uveitis was significantly less severe in the Tet-treated rats (score: 3.27 ± 1.02) as compared with that in the controls(score: 7.65 ± 0.67). Infiltration of inflammatory cells and exudation in Tet-treated SD rats were also significantly reduced as compared with those in the untreated SD rats. 【Conclusion】Tet is effective in reducing the intraocular inflammation induced by endotoxin.

Key words: tetradrine; uveitis; rats

[J SUN Yat-sen Univ(Med Sci), 2003, 24(1): 74~76]

葡萄膜炎是一种多机制参与的自身免疫性疾病, 由于机制不完全明了, 目前尚缺乏理想的治疗方法。汉防己碱(tetradrine, Tet)是一种从中药粉防己中提取的生物碱, 具有降压、抗炎等作用^[1],

最近发现 Tet 还具有免疫抑制作用。为了了解 Tet 对葡萄膜炎的作用, 我们设计以下实验, 初步探讨了 Tet 对内毒素诱导的葡萄膜炎(endotoxin induced uveitis, EIU)的作用。

收稿日期: 2002-08-02

基金项目: 广东省中医药管理局科研基金资助项目(99546)

作者简介: 马翠萍(1962-), 女, 回族, 广东广州人, 主治医生。

1 材料与方法

1.1 EIU 动物模型的建立

参照杨培增等^[2]的方法,将伤寒杆菌内毒素(*Salmonella typhimurium* lipopolysaccharide, LPS, Sigma)溶于灭菌生理盐水中,使之终浓度为2 g/L,50 μ L内毒素分别一次性注射入SD大鼠的双后足底部,使每只大鼠的注射总量达到200 μ g(100 μ L)^[3]。

1.2 Tet 对 EIU 的作用

1.2.1 实验分组 20只SD大鼠(中山大学动物实验中心提供),二级动物,雄性,体质量约为200 g,其中12只用Tet处理,另8只未作任何处理。

1.2.2 给药方法 将Tet片剂(江西彭泽制药厂,每片含Tet 40 mg)去除糖衣后研碎,溶于生理盐水中,于LPS注射前30 min开始口部灌注Tet组大鼠,每次每只40 mg,每隔4 h灌注一次,共4次。

1.2.3 临床改变 于注射前、注射后24 h用裂隙灯显微镜观察大鼠眼部临床表现,记录并参照Hoekzema等^[4]的临床表现评分方法评分,具体如下:虹膜充血0~2分,前房内渗出0~2分,前房积脓0~2分,瞳孔缩小0~2分,总分为8分。

1.2.4 病理改变 于LPS注射后24 h处死EIU组和Tet组大鼠,具体方法如下:等量盐酸氯胺酮(0.3 mL)和盐酸氯丙嗪(0.3 mL)混和后腹腔注射大鼠进行麻醉。沿胸骨两侧剪开胸腔,暴露心脏。心尖部注射0.3 mL肝素钠注射液(1 500 U/mL)。200 mL 4 $^{\circ}$ C预冷的0.01 mol/L PBS缓慢灌注,直到肝脏变白,再用60 mL 40 mL/L的多聚甲醛溶液灌注固定。小心摘取眼球、置于40 mL/L多聚甲醛溶液中固定过夜。经瞳孔视乳头轴作矢状切面,作常规石蜡包埋切片,HE染色,光镜检查。

2 结果

2.1 临床观察

8只EIU组大鼠双眼全部诱导出不同程度的葡萄膜炎,临床表现主要有虹膜充血,前房内渗出,前房积脓,瞳孔缩小。LPS注射后6 h开始出现瞳孔缩小,虹膜轻度充血,并表现出畏光;LPS注射后12 h,前房内可见少量白色积脓,瞳孔进一步缩小,虹膜充血明显,瞳孔区靠近虹膜缘处有纤维素样渗出;LPS注射后24 h炎症达到高峰,虹膜充血明

显,瞳孔缩小,瞳孔中央被纤维素样渗出膜遮盖(图1.1),甚至前房积脓。12只Tet组大鼠12 h开始出现瞳孔缩小,虹膜轻度充血,并表现出畏光;LPS注射后24 h,前房内未见白色积脓,瞳孔进一步缩小,虹膜充血明显,瞳孔区靠近虹膜缘处隐约见纤维素样渗出(图1.2)。参照Hoekzema等的临床表现评分方法,LPS注射后24 h EIU组大鼠临床积分为 7.65 ± 0.67 ,Tet组临床积分为 3.27 ± 1.02 , $P < 0.01$,两组临床表现的差异具有显著性。

2.2 病理改变

组织学检查发现,EIU组大鼠眼组织切片可见,虹膜睫状体水肿明显,大量炎症细胞浸润,前、后房中大量浸润细胞(图2.1);视网膜增厚,各层中都有炎症细胞浸润;脉络膜轻度受累;玻璃体腔近视网膜内表面有大量炎症细胞渗出(图2.2)。Tet组眼组织切片可见,虹膜睫状体水肿减轻,浸润细胞相对EIU组明显减少(3.1);前、后房、玻璃体腔内的渗出细胞较EIU组明显减少;视网膜和脉络膜中的浸润细胞也明显少于EIU组(图3.2)。

3 讨论

葡萄膜炎,广义上是指葡萄膜、视网膜、视网膜血管及玻璃体的炎症,它是一种常见的眼病,多发生于青壮年,易反复发作,所致盲多为不可治盲,故在致盲眼病中占有重要的地位,已成为世界范围内主要致盲眼病之一。由于对葡萄膜炎的发病机理及其复发机制还不甚清楚,现在尚缺乏有效的治疗方法。过去的研究发现,在葡萄膜炎的发生发展过程中,自身免疫反应可能起着决定性作用,其中葡萄膜炎的临床症状与外周淋巴细胞激活程度呈正相关^[5]。

Tet主要存在于防己科植物防己的根部,为双苄基异喹啉衍生物,早期发现Tet具有降血压、抗炎等作用^[6],已用于高血压、风湿性关节炎等疾病的治疗,并取得了较好的效果。近期的研究发现Tet还有免疫抑制作用。已往研究表明,Tet对牛血清白蛋白诱导的葡萄膜炎有抑制作用^[7],但对另外一种常见的动物模型—内毒素诱导的葡萄膜炎是否具有同样作用目前尚不清楚,我们以LPS在SD大鼠诱导的葡萄膜炎作为模型,以口服给药的方式探讨了Tet对此种炎症的抑制作用,发现它对EIU大鼠的临床症状、疾病进程、病理改变均有不同程度的减轻,其主要原因可能与Tet的免疫抑制

作用有关。

研究表明, Tet 选择性抑制 T 细胞依赖性免疫反应, 尤其是淋巴细胞的增殖和分化阶段^[8]。另外, Tet 在体外可抑制丝裂原诱导的淋巴细胞转化、以及 NK 细胞的细胞毒作用, 还可抑制迟发性超敏反应等^[9]。Tet 对内毒素诱导葡萄膜炎的作用还可能与其广谱抗炎作用有关, 已有实验表明它对炎症反应的各个环节均有不同程度的抑制作用, 如 Tet 能抑制中性粒细胞的粘附、趋化、吞噬, 同时还能清除自由基; 另外 Tet 能够抑制多种炎症介质的释放, 如 IL-1、TNF、磷脂酶 A2、前列腺素等。Tet 的这些抗炎作用对于缓解 EIU 的临床及病理改变都起着一定的作用^[10]。

本研究通过用 Tet 口部灌注大鼠葡萄膜炎动物模型的方法, 初步探讨了 Tet 对葡萄膜炎的预防和治疗作用, 但其最佳的给药途径、时间、剂量等还有待进一步研究, 希望通过这方面的研究为人类葡萄膜炎的预防和治疗提供新的资料。

(本文图 1~3 见插页 5. Fig. 1~3 shown in back coloured page 5)

参考文献:

- [1] Hu S, Merayo-Lloves J, Zhao T, *et al*. Potent inhibitory effect of tetrandrine on experimental allergic conjunctivitis in mice[J]. *J Ocul Pharmacol Ther*, 1997, 13: 435.
- [2] 杨培增, de Vos A, Broersma L, *et al*. 内毒素诱导大鼠葡萄膜炎的组织平片和切片研究[J]. *中华眼底病杂志*, 1996, 12(1): 33.
- [3] 马翠萍, 金浩丽, 杨培增, 等. 伤寒杆菌内毒素诱导的 SD 鼠全葡萄膜炎[J]. *中山医科大学学报*, 2001, 22(6): 451.
- [4] Hoekzema R, Murray P I, van Haren M A, *et al*. Analysis of interleukin-6 in endotoxin-induced uveitis[J]. *Invest Ophthalmol Vis Sci*, 1991, 32(1): 88.
- [5] Deschenes J, Char D H, Kaleta S. Activated T lymphocytes in uveitis[J]. *Br J Ophthalmol*, 1988, 72(2): 83.
- [6] Hu S, Dutt J, Zhao T, *et al*. Tetrandrine potently inhibits herpes simplex Virus type-1-induced keratitis in BALB/c mice[J]. *Ocul Immunol Inflamm*, 1997, 5(3): 173.
- [7] 胡士星. 实验性葡萄膜炎的中药治疗探讨[D]. 中山医科大学博士学位论文. 1990.
- [8] Kondo Y, Imai Y, Hojo H, *et al*. Selective inhibition of T-cell-dependent immune responses by bisbenzylisoquinoline alkaloids *in vivo* [J]. *Int J Immunopharmacol*, 1992, 14(7): 1181.
- [9] Li S Y, Ling L H, Teh B S, *et al*. Anti-inflammatory and immunosuppressive properties of bisbenzylisoquinoline alkaloids: in vitro comparison of tetrandrine and berbamine[J]. *Int J Immunopharmacol*, 1989, 11(4): 395.
- [10] 万江华, 方玉华. 粉防己碱的药理与临床应用进展[J]. *中国药学杂志*, 1996, 31(8): 454.
- (编辑 刘清海)
-
- (上接第 73 页 from page 73)
- New York: Churchill-Livingstone, 1993. 620~622.
- [4] Edmunds H L. *Cardiac Surgery in the Adult*[M]. Berkeley, McGraw-Hill, 1997. 1365~1367.
- [5] Sabiston D C, Spencer F C. *Surgery of Chest*[M], 16th ed. New York: Harourt, 2000. 1387~1391.
- [6] Journois D, Pouard P, Mauriat P, *et al*. Inhaled nitric oxide as a therapy for pulmonary hypertension after operation for congenital heart defects[J]. *J Thorac Cardiovasc Surg*, 1994, 107(4): 1129.
- [7] 徐卓明, 苏肇伉, 陈玲, 等. 先天性心脏病术后肺动脉高压的一氧化氮吸入治疗[J]. *中华胸心血管外科杂志*, 2001, 17(2): 74.
- [8] Moncada S, Palmer R M, Higgs E A. Nitric oxide: physiology, pathophysiology, and pharmacology[J]. *Pharmacol Rev*, 1991, 43(2): 109.
- (编辑 张敏瑞)

Inhibitory Effect of Tetrandrine on Experimented Uveitis in Rats (Text in page 74)

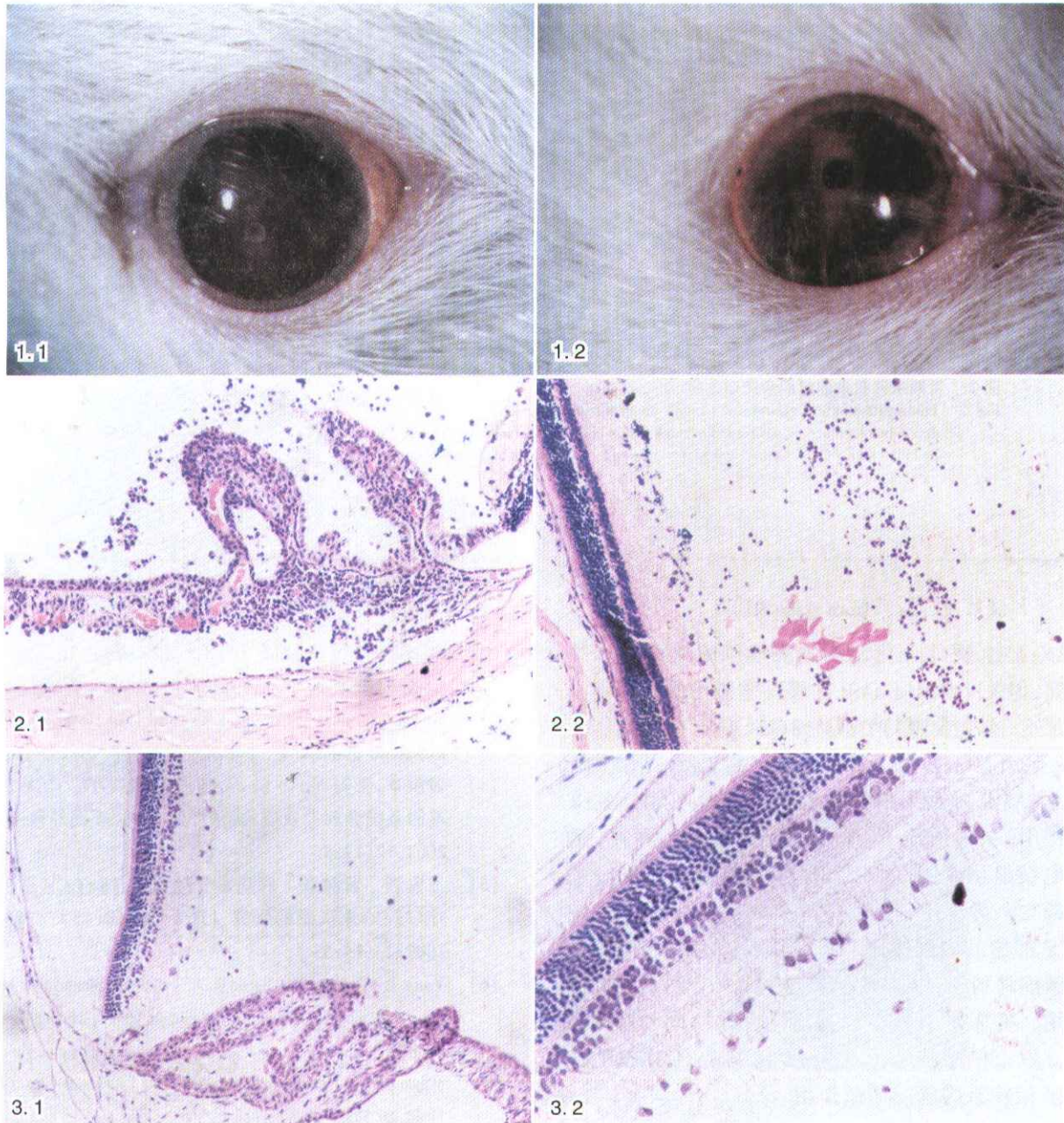


图1 经 Tet 处理及未处理的大鼠外眼临床表现

图2 未经 Tet 处理大鼠的组织学改变

图3 经 Tet 处理大鼠的组织学改变

Fig. 1 Clinical presentation of rats' eye treated or untreated with Tet

1. 1: Fibrous membrane in the pupil area was noted in the untreated SD rat with EIU

1. 2: No fibrous membrane was observed in the Tet - treated SD rat with EIU

Fig. 2 Histological changes in rats untreated with Tet

2. 1: Massive infiltration of inflammatory cells in and around the iris and ciliary body

2. 2: Retina and vitreous body of SD rat without treatment(b) (HE, 100 ×)

Fig. 3 Histological changes in rats treated with Tet

3. 1: A few of inflammatory cells were found in the iris and ciliary body (HE, 100 ×)

3. 2: Inflammatory cells were found in retina and the vitreous body (HE, 200 ×)