

声带创伤性瘢痕的临床和病理研究

蒋爱云¹, 苏振忠¹, 赖英荣², 吴旋¹, 钟觉民², 朱任良¹

(中山大学 1. 附属第一医院耳鼻咽喉科, 广东 广州 510080; 2. 病理教研室, 广东 广州 510080)

摘要:【目的】研究声带创伤性瘢痕的临床和病理改变。【方法】对 27 例创伤性声带瘢痕患者进行嗓音声学分析、动态喉镜观察, 观察瘢痕的组织病理学改变, 并设立对照组检查。【结果】声带瘢痕组的基频、基频微扰、振幅微扰、声门噪声能量、谐噪比、最大发音时间与对照组比较均有统计学差异。频闪喉镜下瘢痕声带的黏膜波减弱($n=21$)或消失($n=6$); 声带振动不规则, 病变处声带振动消失, 影响声门闭合。光镜下观察见瘢痕声带上皮部分缺失, 存留的上皮层增厚, 复层鳞状上皮的细胞层数增多; 固有层增厚, 大量胶原纤维增生, 且排列紊乱, 弹力纤维较少, 紊乱散在分布于胶原纤维中, 血管明显减少, 管壁普遍增厚, 腺体减少或消失; 肌层中可见较多散在、紊乱的胶原纤维束。【结论】瘢痕形成后声带的各层结构均受到损害, 尤以黏膜上皮层和固有层改变明显, 导致嗓音质量、声带振动功能受影响。

关键词:声带瘢痕/组织学; 嗓音; 频闪喉镜

中图分类号: R76

文献标识码: A

文章编号: 1672-3554(2004)03-0284-03

Clinical and Pathological Study of Traumatic Vocal Folds Scar

JIANG Ai-yun¹, SU Zhen-zhong¹, LAI Ying-rong², WU Xuan¹, ZHONG Jue-min², ZHU Ren-liang¹

(1. Department of Otolaryngology, The First Affiliated Hospital, 2. Department of Pathology, SUN Yat-sen University, Guangzhou 510080, China)

Abstract: 【Objective】 The purpose of this study was to study the clinical and pathological changes of traumatic vocal folds scar. 【Methods】 A retrospective study was conducted in 27 patients with traumatic vocal folds scar. The voice quality analysis of the patients were made objectively with Dr. Speech Software and vocal folds vibration were observed with stroboscope. The samples of scarred vocal folds were observed pathologically with a light microscope. 【Results】 The fundamental frequency(F_0), jitter, shimmer, normalized noise energy(NNE), harmonic to noise ratio(HNR) and maximum phonation time(MPT) of the patients were statistically worse than the controlled group. The mucous waves of the scarred vocal folds weakened ($n=21$) or disappeared($n=6$), the regularity and the periodicity worsened or disappeared under stroboscope. Pathological study showed the epithelia were partially missed and the cells layers increased in scarred vocal folds. The lamina propria thickened. There were increased collagen fibers and decreased elastin fibers in the lamina propria where the fibers tangled and disorganized and formed some thick bundles. Blood vessels decreased with their walls thickened. Glands decreased or disappeared. There were some disorganized collagen fibers in the muscles. 【Conclusion】 The normal histologic structure was damaged in the traumatic vocal folds scar and caused worsened vibration function and voice quality.

Key words: vocal folds scar; pathology; voice quality; stroboscopy

[J SUN Yat-sen Univ (Med Sci), 2004, 25(3):284-286]

收稿日期: 2003-09-02

作者简介: 蒋爱云(1965-), 广西桂林人, 博士生, 副主任医师, 从事耳鼻咽喉临床与基础工作; 苏振忠, 教授, 导师, 通讯作者. E-mail:

szhzh@163.com

机械创伤性声带瘢痕可由喉部手术、外伤、气管插管等引起。目前国内外对声带瘢痕及其对发声功能影响的研究尚少。我们分析了该院2000年10月至2003年8月间收治疗的27例机械创伤性声带瘢痕,观察了声带瘢痕的组织病理学改变及声带振动的规律性、周期性、振幅、黏膜波、噪音质量等,现报道如下。

1 材料与方法

1.1 临床资料

1.1.1 病例选择 机械创伤性声带瘢痕患者27例,其中男性23例,女性4例,年龄17~69岁,平均(43.8±10.5)岁;瘢痕形成的原因为外伤(n=16)、气管插管损伤(n=2)、喉乳头状瘤术后(n=9)。病例入选标准:间接喉镜或直接喉镜下见瘢痕占单侧或双侧声带1/3以上者。病例排除标准:①曾经接受头颈部放射治疗者;②急性呼吸道炎症期患者;③喉返神经麻痹者;④全喉部瘢痕化,声门结构无法分辨者;⑤合并明显气管狭窄者。

1.1.2 对照组 选择无喉部疾病的门诊成年人,男25人,女5人,年龄20~59岁,平均(43.8±6.8)岁,行嗓音学及频闪喉镜检查;选择1例因双侧声带麻痹呼吸困难而切除的一侧声带作正常病理对照。

1.2 嗓音学分析

在环境噪声小于SPL45dB环境下,受试者口距话筒15cm,采取自然舒适的体位,平稳发[æ]

音,通过前置放大器将噪音信号输入计算机,采用Dr. Speech 3.0软件进行分析。评估参数:基频(F_0)、基频微扰(jitter)、振幅微扰(shimmer)、声门噪声能量(normalized noise energy, NNE)、谐噪比(harmonic to noise ratio, HNR)、最大发音时间(maximum phonation time, MPT)。

1.3 频闪喉镜下观察

用Wolf5012型900频闪喉镜观察声带振动特点。

1.4 组织病理学检查

用常规HE染色观察组织结构、细胞。用复合染色法显示胶原蛋白、弹力蛋白及黏蛋白:①石蜡组织切片4 μ m,常规脱蜡至水,蒸馏水洗2次;②体积分数70%乙醇浸洗2次,浸入间苯二酚复红染色液内10min;③直接用体积分数70%乙醇快速浸入分化2~3次,蒸馏水洗2次;④切片上滴染阿尔辛蓝染色液10min,蒸馏水中洗2次;⑤滴染酸性复红苦味酸(V.G)染色液3min;⑥无水乙醇脱水,二甲苯透明和中性树胶封固。

2 结果

2.1 嗓音学分析

27例患者中,1例因声音样本中噪声成分过多而无法进行声学分析,余26例声带瘢痕患者与正常对照组声学分析结果如表1(其中女性患者仅4例,一并分析)。

表1 声带瘢痕患者与正常对照组声学对比

Table 1 The voice quality of scarred and normal vocal cords (VC)

Groups	n	F_0 (Hz)	Jitter(%)	Shimmer(%)	NNE(dB)	HNR(dB)	MPT(s)
Scarred VC	26	206±37 ¹⁾	2.65±0.73 ²⁾	9.23±2.10 ²⁾	-1.96±0.78 ²⁾	14.8±3.2 ²⁾	16.0±4.8 ²⁾
Normal VC	30	163±22	0.18±0.06	1.63±0.08	-13.3±1.8	21.6±2.5	20.1±5.2

The difference of the two groups had been tested with t comparison which revealed:1) $P < 0.05$, 2) $P < 0.01$

2.2 频闪喉镜下观察

黏膜波减弱(n=21)或消失(n=6);声带振动不规则,病变处声带振动消失;两侧声带振动不对称;声门闭合差。

2.3 组织病理学检查

8例陈旧性喉外伤患者的声带瘢痕进行组织病理学观察,声带瘢痕的上皮部分缺失,存留的上皮层增厚,复层鳞状上皮的细胞层数增多;固有层

增厚,大量胶原纤维增生,且排列紊乱,有的成团或成束,有的扭曲缠绕,纤维团或束之间存在许多不规则裂隙;弹力纤维较少,散在分布于胶原纤维中,排列紊乱(图1);纤维组织中血管明显减少,血管管壁普遍增厚;固有层中腺体消失或仅见散在的腺体组织,腺体内有黏蛋白积聚;肌层中可见较多散在、紊乱的胶原纤维束。

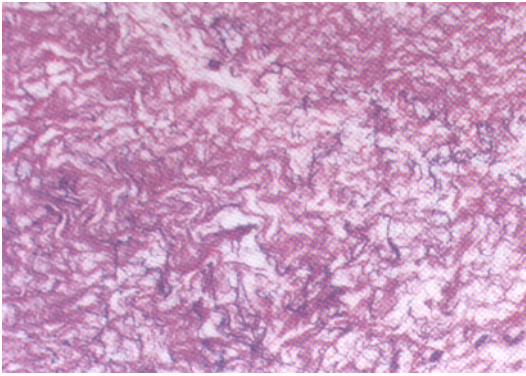


图 1 声带瘢痕

Fig. 1 Section of scarred vocal cord (HE, ×100)

Tangled and disorganized collagen (pink) and elastin (purple);

Fibers were found in the lamina propria

3 讨论

3.1 声带瘢痕对声带黏膜波的影响

完美的发声有赖于声带结构的完整,其中声带被覆部(黏膜上皮层和固有层浅层)在保证发声质量方面起着至关重要的作用^[1]。本研究中组织病理学观察显示声带瘢痕中声带的正常结构遭受破坏,表现为黏膜层、固有层甚至肌层都受损,其中黏膜层上皮有部分缺失,存留的上皮细胞层数增多,同时由于固有层的病变及黏膜层与固有层的粘连,将使黏膜层的柔软性和弹性下降,黏膜变硬,黏膜失去全部或部分流动性,黏膜的波动性位移被完全或部分阻止;研究中我们还发现,固有层中腺体消失或仅见散在的少量腺体组织,分泌减少将使声带表面的湿度下降,也会影响声带的柔软性和黏液弹性。我们在频闪喉镜下观察,见有 78% (21/27) 的患者黏膜波减弱,22% (6/27) 患者黏膜波消失,可能与上述病理改变有关。

3.2 声带瘢痕对声带振动发声功能及嗓音质量的影响

本研究显示,声带瘢痕的上皮层缺失或增厚,这将使声带振动的位相发生改变,我们在频闪喉镜下观察到患者两侧声带振动不对称可能与此有关。本组病理观察还发现固有层中胶原纤维增多、弹力纤维减少,纤维排列紊乱现象。这导致了声带僵硬度的增加,声带振动所需的被覆部——本体层界面被破坏,因此频闪喉镜下见声带振动不规则,病变处声带振动消失,声带的有效振动部分变短,导致嗓音质量改变。声学分析中 F_0 、Jitter 和 Shimmer 值较对照组增大,即基频升高,基频和振幅稳

定性差,噪音信号的瞬时变化较大。实验中我们还观察到声带肌层中有散在、紊乱的胶原纤维束,肌层的病理改变可在一定程度上影响其主动收缩功能,使声带振动的横向开闭运动受影响,甚至声门的闭合。导致发声时声门不完全闭合,因此其 NNE 值较对照组增大,HNR 和 MPT 值比对照组减少,说明在发声过程中声门漏气所产生的扰动噪声的程度增加,声音能量中谐波能量的比例减少。

3.3 声带瘢痕的处理与预防展望

对创伤性声带瘢痕的处理一直是临床难题之一,目前国内外已在临床治疗方面进行了大量的尝试,如直达喉镜下瘢痕切除术、显微喉镜下瘢痕切除术、激光手术、填充物(自体脂肪、胶原等)注射等外科治疗手段等^[2-4],但这些方法多只强调恢复声门的大小和外形,追求呼吸功能的保存,未能较好地保存发声功能,因此,损伤性声带瘢痕重在预防。我们的研究结果显示,声带瘢痕以声带的黏膜层和固有层病变为主,其一是上皮层的缺失或增厚,其二是固有层中大量纤维组织增生,如果有效地促进上皮愈合并抑制固有层中纤维组织的过度增生,将能减少或防止瘢痕组织的形成。目前已发现多种体液和生长因子在瘢痕形成过程中起重要作用,转移生长因子- β (TGF- β)是其中起关键作用的重要一员,瘢痕组织中 TGF- β 呈高表达^[5];并有望利用 TGF- β 的抗体、TGF- β 抑制剂、反义 TGF- β 等减少瘢痕组织的形成,但如何抑制声带创伤愈合过程中瘢痕形成则有待进一步研究。

参考文献:

[1] Hoover C A, Sataloff R T, Lyons K M. Vocal fold mucosal tears: maintaining a high clinical index of suspicion [J]. J Voice, 2001, 15(3): 451-5.

[2] Benninger M S, Alessi D, Archer S, et al. Vocal fold scarring: current concepts and management[J]. Otolaryngol Clin North Am, 2000, 33(5): 1081-5.

[3] Neuenschwander M C, Sataloff R T, Abaza M M. Vocal fold scar: evaluation and treatment[J]. Otolaryngol Head Neck Surg, 1996, 115(5): 474-8.

[4] Hawkshaw M J, Reiter D, Spiegel J R. Management of vocal fold scar with autologous fat implantation: perceptual results [J]. J Voice, 2001, 15(2): 295-304.

[5] 黎志明, 利天增. 瘢痕组织中转化生长因子 β 的免疫组化定位 [J]. 中山医科大学学报, 1998, 19 Suppl: 41-3.

(编辑 刘清海)