

正畸前拔牙对髁突位置影响的 X 线头影测量研究

朱双林, 张志光, 王大为, 李长霞

(中山大学光华口腔医学院正畸科, 广东 广州 510060)

摘要:【目的】了解正畸治疗前拔牙与未拔牙病例治疗前后髁突位置相对于颅底位置的变化情况。【方法】利用张口型头颅定位侧位片与正中咬合头颅定位侧位片相结合的方法,对120例(拔牙86例,未拔牙34例)的正畸治疗病例进行头影测量研究。【结果】拔牙组病例中,治疗后髁突的位置相对于颅底的位置有向下向后移位的趋势,而未拔牙组病例中,治疗后髁突的位置相对于颅底的位置有向下向前移位的趋势,但两组之间的差异无显著性($P > 0.05$)。【结论】本研究的结果尚未能证明正畸治疗前拔牙对髁突相对于颅底位置有影响。

关键词:髁突; X 线头影测量; 正畸拔牙

中图分类号:R78

文献标识码:A

文章编号:1000-257X(2003)02-0191-04

Cephalometric Roentgenographic Study on the Effect of Pre-orthodontic Extraction on the Position of Condyle

ZHU Shuang-lin, ZHANG Zhi-guang, WANG Da-wei, LI Chang-xia

(Department of Orthodontics, Guanghua College of Stomatology, SUN Yat-sen University, Guangzhou 510060, China)

Abstract:【Objective】To evaluate the change of the position of condyle relative to cranial base in patients treated with or without extraction.【Methods】120 patients(86 with extraction, 34 without extraction) were studied by cephalometric analysis. Two lateral cephalograms were taken, one in centric occlusion and the other with the mouth wide open. This could provide greater accuracy and reliability in obtaining the image of condyle on lateral cephalogram with centric occlusion.【Results】Condyle moved posteriorly and inferiorly in extraction group and moved anteriorly and inferiorly in nonextraction group, but statistical difference was not significant ($P > 0.05$) between two groups.【Conclusion】This study does not indicate that the position of condyle relative to the cranial base is affected by pre-orthodontic extraction.

Key words: condyle; cephalometry; orthodontic extraction

[J SUN Yat-sen Univ (Med Sci), 2003, 24(2): 191 ~ 192, S1 ~ S2]

正畸拔牙对髁突位置变化的影响一直是正畸医生所关注的问题。然而,在临床研究中,测量治疗前后髁突形态、位置的改变往往比较困难。这主要是因为头影测量的头颅定位侧位片上髁突的位置与颅底的结构重叠,因而要测量髁突位置的变化,应设法减少髁突与颅底结构的重叠。Shabbir 等^[1]对头颅定位侧位片上髁突定位的准确性进行研究,结果表明利用张口型头颅定位侧位片与正中咬合头颅定位侧位片相结合的方法比直接在正中咬合头颅定位侧位片上对髁突进行定位

更为准确。本研究正是利用张口型头颅定位侧位片与正中咬合头颅定位侧位片相结合的方法,对拔牙与未拔牙的正畸病例治疗前后髁突位置的改变及下颌骨旋转的变化进行测量研究。

1 材料与方法

1.1 临床资料

从中山大学光华口腔医学院正畸科近5年来所矫治的病例中,随机选取120例经过固定矫治器

收稿日期:2002-07-18

作者简介:朱双林(1962-),男,福建仙游人,硕士,主治医师;张志光,博士生导师,教授;李长霞,广州军区直属第一门诊部口腔科。

治疗并且有完整记录的正畸治疗病例,进行X线头影测量研究。按拔牙与否进行分组,其中拔牙(拔4个前磨牙)矫治86例,未拔牙矫治34例。拔牙组中男性33例,女性53例;I类错殆42例,II类错殆26例,III类错殆18例;治疗前年龄平均14.3岁;治疗时间平均16.8月。未拔牙组中男性16例,女性18例;I类错殆20例,II类错殆8例,III类错殆6例;治疗前年龄平均12.6岁;治疗时间平均13.6月。

1.2 头影测量头颅定位侧位片上髁突形态外形的确定

利用张口型头颅定位侧位片与正中咬合头颅定位侧位片相结合的方法,先拍一张常规的头颅定位侧位片(正中咬合),紧接着在其他条件不变的情况下,嘱患者张大口(最大张口位)拍出另一张头颅定位侧位片。用透明硫酸纸在张口型的头颅定位侧位片上描出髁突及下颌骨的外形,然后将这张硫酸描图纸转移到常规的头颅定位侧位片上,将已描出的下颌骨外形与常规的头颅定位侧位片上的下颌骨外形重叠,然后再描出颅部、上颌骨等其他结构(图1)。

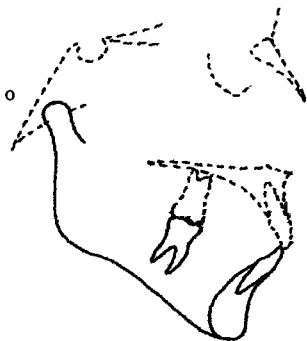


图1 头颅定位侧位片

Fig. 1 Cephalogram

Trace condyle and mandible on the cephalogram with mouth wide open(solid line) and then superimposed over the traced mandible on centric occlusion, and trace other landmark(dotted line)

1.3 头颅定位侧位片上髁突的定位

以耳点Po与眶下点Or的连线(Frankfort horizontal plane, FH)为座标横轴(X轴),从蝶鞍点S作直线(SFH)垂直于X轴,此直线为座标纵轴(Y轴),建立坐标系,这样,髁突的中心点至Y轴的距离为水平距离,至X轴的距离为垂直距离,从而可以测量髁突的位置(图2)。

1.4 头颅定位侧位片的描绘

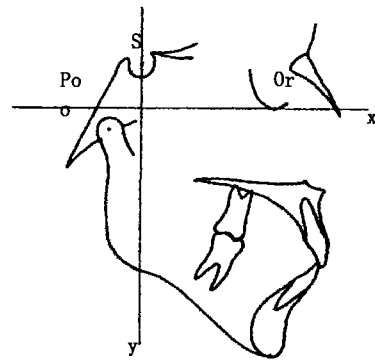


图2 头颅定位侧位片上髁突的定位

Fig. 2 Condylar position on the cephalogram

由研究者在一集中的一段时间内用透明硫酸纸描绘每张头颅定位侧位片,相隔一段时间后进行第2次描绘,如果两次描绘的偏差大于1.0mm或1.0°,则描绘第3次,选择相差较小的两次,取平均值,以减小测量误差。本研究取11个标志点(图3),进行测量研究。

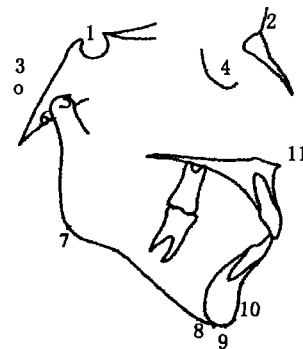


图3 头颅定位侧位片上测量的标志点

Fig. 3 Cephalometric landmarks

1. Sella turcica (S); 2. Nasion (N); 3. Porion (Po); 4. Orbitale (Or); 5. Condylar centric (Cc); 6. Articulare (Ar); 7. Gonion (Go); 8. Menton (Me); 9. Gnathion (Gn); 10. Pogonion (Pg); 11. Anterior Nasal Spirin (ANS)

1.5 统计学处理

将测量的数据输入计算机,应用SPSS10.0 for Windows统计软件包进行统计分析。

2 结果

2.1 髁突位置变化

拔牙组病例中,髁突中心点、关节点垂直距离(Cc-FH、Ar-FH)、水平距离(Cc-SFH、Ar-SFH)治疗后比治疗前增大,表明髁突治疗后向下向后移位。

未拔牙组中,垂直距离治疗后比治疗前增大,而水平距离治疗后比治疗前有所减小,表明髁突治疗后向下向前移位。但拔牙组与未拔牙组之间的差异经 t 检验无显著性 ($P > 0.05$, 表1)。

表1 拔牙组和未拔牙组髁突位置变化(治疗后-治疗前)的比较

Table 1 Changes of condylar position before and after therapy between two groups ($\bar{x} \pm s$, mm or degree)

	Extraction	Nonextraction	t
Cc-SFH	0.12 ± 1.93	-0.44 ± 2.14	-1.48
Cc-FH	0.76 ± 2.34	0.41 ± 1.59	1.24
Ar-SFH	0.31 ± 2.16	-0.99 ± 1.87	-0.73
Ar-FH	0.82 ± 2.63	0.48 ± 1.5	-0.45
NSAr	0.21 ± 2.97	-0.55 ± 2.89	-1.37

All $P > 0.05$ between two groups

2.2 下颌位置变化

下颌平面(下颌平面与FH平面的交角MP-FH, 下颌平面与上颌平面的交角MP-MM)治疗后拔牙组与未拔牙组均增大但两组之间的差异无显著性 ($P > 0.05$)。殆平面角(OP-FH)治疗后增大,未拔牙组比拔牙组明显,而且两组之间的差异有显著性 ($P < 0.05$, 表2)。

表2 拔牙组和未拔牙组下颌位置变化的比较

Table 2 Changes of mandibular position before and after therapy between two groups ($\bar{x} \pm s$, degree)

	Extraction	Nonextraction	t
MP-FH	0.87 ± 2.81	0.57 ± 3.85	-0.48
MP-PP	0.6 ± 2.78	0.97 ± 2.22	0.74
SarGo	0.73 ± 5.1	0.75 ± 6.48	0.02
OP-FH	1.85 ± 5.8	3.31 ± 4.14	1.81 ¹⁾

1) $P < 0.05$

2.3 牙齿位置变化

上下前牙后移(UI-PP、LI-MP、UI-LI),拔牙组比未拔牙组明显,而且两组之间的差异有显著性 ($P < 0.05$),其中UI-LI的差异有高度显著性 ($P < 0.001$, 表3)。

拔牙组与未拔牙组正畸治疗前后变化的比较,结果发现:虽然拔牙组中髁突相对于颅底的位置有向下向后移位,而未拔牙组中髁突的位置有向下向前移位,但两者之间差异无显著性 ($P > 0.05$),因而尚不能表明正畸治疗中拔牙对髁突的位置有影响。牙齿位置的变化拔牙与未拔牙组之间差异有显

著性 ($P < 0.05$)。

表3 拔牙组和未拔牙组牙齿位置变化的比较

Table 3 Changes of teeth position before and after therapy between two groups ($\bar{x} \pm s$, degree)

	Extraction	Nonextraction	t
UI-PP	-10.7 ± 10.8	-7.11 ± 11.95	1.96 ¹⁾
LI-MP	-3.53 ± 7.49	-0.68 ± 7.82	-1.98 ¹⁾
UI-LI	16.05 ± 12.71	7.36 ± 12.28	3.65 ²⁾

1) $P < 0.05$, 2) $P < 0.001$

3 讨论

3.1 关于头影测量头颅定位侧位片上髁突形态的确定与定位

X线头影测量技术的问世为正畸临床实践及其研究提供了有价值的工具,目前已被广泛应用于正畸治疗的分析^[2-4]。通过矫治前后X线头颅定位侧位片的描图进行比较,可以观察出牙、颌、颅面在矫治前的问题及其在矫治和生长期间的改变。

在进行X线头影测量分析时,需要根据一些解剖标志点来确定一系列的平面、角和线距测量。临床上位于颅部外的标志点在头颅定位侧位片上是比较容易确定的,而位于颅部内或与颅部重叠的解剖标志点则不容易确定^[5]。髁突在X线头颅定位侧位片与颅底结构重叠,因而髁突在X线片上往往难以辨认,因此如何在X线片上准确地定出髁突的形态外形,会直接影响测量结果的准确性。

髁突在头颅定位侧位片上之所以难以辨认,主要是由于在正中咬合时,髁突与颅底结构重叠,而随着下颌向下向前运动时,髁突也向下向前移位,当最大张口度时,在X线片上就能减少髁突与颅底结构的重叠,这样在X线片就能清楚显示出髁突的形态外形^[1]。这种方法在拍摄头颅定位侧位片时,每次需拍两张,一张为常规的头颅定位侧位片,另一张为张口型头颅定位侧位片,利用这两张头颅定位侧位片,就可以在常规的头颅定位侧位片上准确地定出髁突形态外形。本研究正是利用这种方法,对拔牙与未拔牙的正畸病例治疗前后髁突位置的变化及下颌骨旋转的变化进行测量研究。

3.2 拔牙与否对髁突位置的影响

正畸治疗中拔牙与否历来是争议的焦点,反对正畸拔牙理由之一是认为正畸拔除前磨牙的病例在关闭间隙时上切牙的过度内收会造成下颌的后移位,使髁突成后置位,从而诱发了关节病^[6]。对此

学者们进行了广泛的研究,近期的研究结果并不支持上述观点。有学者^[7]利用关节X线片研究了拔除4个前磨牙的患者后发现与髁突位置相关的关节病发病率并不比普通人群高,即使是深覆殆患者也无明显髁突后移位。Percy^[8]的研究认为在拔牙治疗的病例中,多数患者的髁突是向前移位,只有少数是向后移位,因此不能认为前磨牙拔除和切牙内收可导致髁突后移位。

本研究巧妙地利用张口型头颅定位侧位片与正中咬合头颅定位侧位片相结合的方法,在头颅定位侧位片上准确描出髁突的形态外形而进行测量研究。结果显示髁突相对颅底位置在拔牙组与未拔牙组中均向下移,在拔牙组中向下移位明显一些,但两者间差异无显著性($P > 0.05$)。在前后向移位中,髁突在拔牙组中有轻微向后移位的趋势,而在未拔牙组有轻度向前移位,但两者间的差异无显著性($P > 0.05$),因此尚不能表明正畸治疗中拔牙对髁突相对于颅底的位置有影响。

3.3 下颌平面的变化

正畸治疗后下颌平面均为顺时针旋转,拔牙组比未拔牙组明显,但两组之间的差异无显著性($P > 0.05$)。下颌平面旋转方向受生长发育控制的同时,也受到正畸治疗的影响^[9, 10],但治疗中使下颌平面作逆时针旋转是比较困难的,而使下颌平面作顺时针旋转则相对来说比较容易。因为下颌平面受下颌骨生长发育影响的同时,也受到牙殆位置的影响,当后牙及其齿槽骨增高时,下颌顺时针旋转,当压低后牙或下前牙前倾或压低下前牙时,下颌平面逆时针旋转^[11]。正畸治疗升高后牙较相对压低后牙或前牙要容易一些,因而通过正畸治疗使下颌作顺时针旋转相对会容易一些。

参考文献:

[1] Shabbir T A, Joseph H K, Fereidoon A, *et al.* Porin and

condyle as cephalometric landmarks-An error study[J]. *Am J Orthod Dentofac Orthop*, 1988, 94(5): 411.

- [2] 李兰超,王丛智. 前方牵引治疗替牙期高角型骨性Ⅲ类错殆[J]. *中山医科大学学报* 2001,22(3): 218.
- [3] 蔡斌,卢新华,吴莉萍,等. 无尖牙支撑时下颌切牙自行调整的特征[J]. *中山医科大学学报*, 1998, 19(3): 220.
- [4] 张春元,胡国瑜. 总义齿颌关系及殆平面X线头影测量研究[J]. *中山医科大学学报*, 1996, 17(4): 302.
- [5] Joe R, Steven J L, Rose D S, *et al.* Condylar positional changes after mandibular advancement surgery with rigid internal fixation[J]. *Am J Orthod Dentofac Orthop*, 1999, 116(1): 93.
- [6] Jon A, Lars G. Relationship between orthodontic treatment, condyle position, and internal derangement in the temporomandibular joint[J]. *Am J Orthod Dentofac Orthop*, 1992, 101(1): 48.
- [7] Anthony A G, Herbert M H, Peter W, *et al.* Condylar position and extraction treatment[J]. *Am J Orthod Dentofac Orthop*, 1988, 93(2): 201.
- [8] Percy E, Lysle E. The effect of maxillary first premolar extraction and incisor retraction on mandibular position: Testing the central dogma of "functional orthodontics" [J]. *Am J Orthod Dentofac Orthop*, 1992, 101(1): 4.
- [9] Ruf S, Pancheerz H. The effects of the Herbst appliance on the mandibular plane angle: a cephalometric roentgenographic study[J]. *Am J Orthod Dentofac Orthop*, 1996, 110(2): 225.
- [10] Arat M Z, Gokalp H, Erdem D, *et al.* Changes in the TMJ disc-condyle-fosa relationship following functional treatment of skeletal Class II Division 1 malocclusion: A magnetic resonance imaging study[J]. *Am J Orthod Dentofac Orthop*, 2001, 119(3): 316.
- [11] Judith V B. Hunt N P. Vertical skeletal change associated with Andresen, Harvold, and Begg treatment[J]. *Eur J Orthod*, 1991, 13(1): 47.

(编辑 刘清海)