

内窥镜手术治疗颞下颌关节紊乱综合征的临床回顾

郑有华 曾融生 任材年 张志光 陈卓辉

(中山医科大学光华口腔医院颌面外科, 广州, 510060)

主题词 颞下颌关节紊乱综合征/外科学; 关节镜检查

中图分类号 R 782.63

颞下颌关节紊乱综合征(temporomandibular joint disturbance syndrome, TMJDS)是口腔颌面外科的常见病,其病因及发病机制尚未明了,治疗方法多种多样,其治疗效果至今未能令人满意。随着颞下颌关节镜的发明和应用,利用颞下颌关节内窥镜在直视下行关节内手术,可以取得良好的效果。我们自1990年应用这一技术治疗TMJDS,获得良好的结果,现报道如下。

1 材料和方法

1.1 临床资料

TMJDS 诊断标准:临床上出现下颌运动异常,关节区及相关肌群疼痛,以及异常关节音三大症状中的二项以上,排除其它疾病者。功能紊乱:出现上述症状,X线检查关节无骨质改变者;结构紊乱:开口初或中期关节弹响或出现关节绞锁,X线片无骨质改变,关节造影提示关节盘可复或不可复性前移位者;器质性病变:X线片示关节骨质病变或关节造影提示关节盘穿孔者。本组患者共62例(72侧关节),男性16例,女性46例,年龄18~73岁,平均35.4岁,病程5个月至10年,均经过理疗、封闭、服药等保守治疗3个月以上,效果不佳者,其中单侧52例,双侧10例。临床及X线诊断为功能紊乱8例,结构紊乱39例,器质性病变15例。

1.2 治疗方法

1.2.1 治疗器械 采用美国Styker公司生产的颞下颌关节内窥镜,配备有内窥镜镜下手术器械及闭路电视,内窥镜外径2.3 mm,视角 10° 和 30° ,套管外径2.8 mm,镜下手术器械为能通过套管针而进入关节腔内操作的各种微型锉、镊、探针、刮匙、刀、剪刀和钳等。

1.2.2 手术方法 采用双套管穿刺方法,患者平卧,头偏向健侧,局部麻醉下经耳屏前于关节上腔

内注入20 g/L普鲁卡因3 mL,使关节腔膨胀,并留置针头。于耳屏中点与外眦连线,耳屏前10 mm处作一小切口,在张口状态下,将第一支套管针从切口处向上前内进针25~30 mm,(部分病例第一支套管针从外耳道前壁进针15~20 mm)进入关节上腔,此时可见套管针侧口有液体流出,拔出管心针,用含少量肝素的生理盐水冲洗关节腔。插入内窥镜并在关节腔内移动,观察关节上腔内的各种病变。在第一支套管针穿刺点前方5 mm处再刺入第二支套管针,并进入关节上腔,使关节腔内的两套管针头接近,然后通过套管针伸入各种微型手术器械,内窥镜直视下手术去除关节腔内各种病变。术后冲洗关节腔,注入醋酸强的松龙1 mL,拔出全部套管针,创口压迫止血。术后继续理疗、He-Ne激光治疗,其中有5例病人配合戴复位牙合板治疗。术后随访6个月至48个月,记录患者的颞下颌运动情况、开口度,关节区疼痛及杂音情况,并与术前记录比较。

1.2.3 疗效评价 优良:关节疼痛、杂音完全或基本消失,张口度大于30 mm,不影响正常生活;改善:关节疼痛、杂音比术前减轻或两症状中一症状消失而另一症状减轻或无变化,张口度大于25 mm;无效:关节疼痛、杂音无明显改善或张口度小于25 mm。

2 结果

本组病例均在直视下手术去除关节腔内各种病变,包括清除纤维渗出物,腔内漂浮物,松解盘凹纤维粘连带、锉平软骨剥脱所致的骨粗糙面,清除游离软骨小体,使前移的关节盘复位等(图1,2)。多数病例术后出现局部轻度胀痛,3~7 d消失,有16例病人出现中度张口受限,经热敷、红外线或氩-氟激光治疗后,1周内完全恢复。有1例病人因液

体流入外耳道而出现眩晕症状, 3 d 后恢复。有 1 例出现耳屏软骨炎, 未发现其他并发症。随访期, 张口度增加 0~13 mm, 平均 6.58 mm ($t=11.75$, $P<0.001$); 术后 85% 的患者疼痛缓解, 63% 的患者弹响消失。术后 6~12 个月复发 2 例, 13~24 个月复发 3 例, 25 个月以上复发 4 例。总的疗效评定为优良 22 例 (36%), 改善 28 例 (45%), 无效 12 例 (19%, 包括复发的 9 例)。总有效率为 81%。

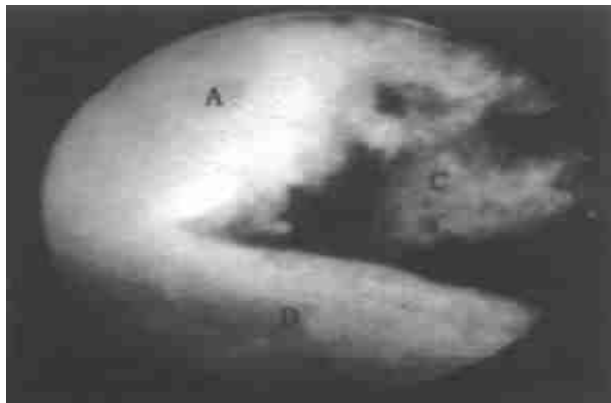


图 1 颞下颌关节紊乱综合征术前颞下颌关节

Fig. 1 Temporomandibular joint of TMJDS before surgery

A: TMJ fossa; C: hair-like filament; D: disc

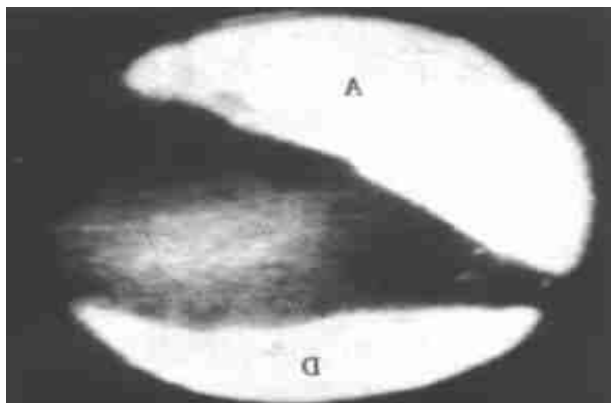


图 2 颞下颌关节紊乱综合征内窥镜术后颞下颌关节

Fig. 2 Temporomandibular joint of TMJDS after arthroscopic surgery

A: TMJ fossa; D: disc

3 讨论

3.1 关节内窥镜治疗 TMJDS 的机理

颞下颌关节紊乱综合征以关节区疼痛、杂音和下颌运动异常三大症候群为特征, 其病因及发病机理复杂。张震康在全国第二届 TMJDS 专题研讨会上指出, TMJDS 发病因素至少有 3 个, 即关节内微小创伤, 自身免疫因素, 社会心理因素。以往的治

疗以理疗、封闭、夹垫等保守治疗为主, 对严重关节结构紊乱和器质性病变, 则采用开放性手术治疗。80 年代中后期, 国外学者应用内窥镜治疗各期的颞下颌关节紊乱综合征, 其近期疗效为 84%~93%^[1-3], 国内学者 90 年代陆续开展该项手术, 取得一定效果^{4,5}。本组临床病例在随访期内总有效率为 81%。其作用机理是通过①灌洗关节腔, 清除关节液内的免疫物质如肿瘤坏死因子, IL-1, IL-6 等和炎性介质, 如前列腺素 E、白三烯 B₄、多种血管活性多肽、基质金属蛋白酶等; ②清除关节腔内的纤维渗出物、漂浮物、游离软骨小体等; ③松解盘凹纤维粘连带, 使前移关节盘复位, 锉平不平整的关节凹、关节结节软骨面。

3.2 内窥镜治疗颞颌关节疾病的适应症和术式

内窥镜治疗颞下颌关节疾病的适应症相当广泛, 最常用于治疗疼痛、张口受限、可复性与不可复性关节盘前移位、关节囊内纤维粘连、顽固性关节疼痛、某些关节器质性病变等, 亦可用于治疗外伤性囊内出血、化脓性关节炎、滑膜软骨瘤病等。手术方式包括: 关节灌洗术和粘连松解术、关节盘复位术、囊内清创术、关节盘复位加缝合术等^[6,7]。本组病例主要采用关节灌洗术、粘连松解术、关节盘复位术和囊内清创术, 对治疗功能性紊乱、可复性关节盘前移位效果显著; 因为未采用关节盘穿孔修补术及复位缝合术等术式, 对不可复性关节盘前移, 复位后常复发。而对器质性病变, 效果仍未令人满意, 与文献报道的疗效仍有一定的差距, 有待于提高手术技巧。

3.3 内窥镜手术的注意事项

颞下颌关节内窥镜手术操作精细, 如操作不当, 可能出现一些并发症, 如损伤外耳道、颞浅动静脉、耳颞神经、关节结构等, 严重者可能将内窥镜穿过关节凹插入中耳或颅中窝, 造成中耳和颅脑损伤^{8]}。本组资料有 1 例因冲洗液进入外耳道, 诱发眩晕症状, 3 d 后症状消失, 有 1 例穿刺针损伤耳屏软骨出现软骨炎。未有其他并发症发生。作者认为, 在手术操作过程要熟悉解剖, 动作轻柔, 在整个手术过程中保持关节腔内一定压力的灌流, 扩张关节腔, 并在明视下手术操作, 以减少并发症的发生。由于 TMJDS 病因及发病机理复杂, 在进行关节内窥镜手术的同时, 应配合针对病因的治疗, 以巩固疗效, 减少复发率。

(下转封3)

3 讨论

端粒酶作为一种核糖核酸逆转录酶在组成结构上有其特点。而人端粒酶又由于在细胞内含量甚低(其活性比四膜虫等低等生物低很多)而使其分离纯化工作一直难以取得突破性进展。要从含有种类繁多的蛋白质成分的细胞粗提物中分离到含量极微的端粒酶成分,关键所在是必须抓住该酶在组成、结构和功能上的特点并针对这些特点来进行操作,才能有效地提高其特异性和灵敏性。本研究经过两年多的摸索,在历经了多次失败的经验教训以后,把实验设计的重点放在了端粒酶包含了蛋白质组分和 RNA 组分,而它的 RNA 组分又是作为染色体端粒合成时的模板这一重要特点上,参照生物体内端粒酶催化端粒合成时的所谓“爬行模式”,根据人端粒酶 RNA 组分的模板序列以及人染色体端粒重复序列,设计长短不一的两段寡核苷酸,并把它们连接到一纯化磁珠上,然后通过模拟端粒延伸的过程使细胞粗提物中的端粒酶结合到寡核苷酸上,这样就特异性地把端粒酶从粗提物中分离出来,再通过洗脱过程得到了具有端粒酶活性的纯化产物。

在实验过程中,我们还同时设立了两组阴性对照,一组是无关的寡核苷酸片段对端粒酶粗提物的纯化,一组是用端粒酶阴性的非肿瘤细胞蛋白提取物进行亲和纯化。实验结果表明,两者都没有得到相应的纯化片段。对纯化产物进行蛋白质的 SDS-

PAGE 分析可见大小不同的 4 条蛋白条带。由于国内外人端粒酶蛋白组分的研究至今尚处于探讨阶段,没有成功分离的资料^[9],无从比较,与标准蛋白质分子相比较,有两条相距很近的条带其分子质量与 212.0 ku 条带接近,中间的一条与 97.4 ku 条带接近,最小的一条在 40.0 ku 和 57.5 ku 之间。进一步的工作正在进行中。

参 考 文 献

- 1 Collins K, Ryuji Kobayashi, Greider W. Purification of tetrahymena telomerase and cloning of genes encoding the two protein components of the enzyme. *Cell*, 1995, 81(8): 677
- 2 Autexier C, Pruzan R, Funk W D, *et al.* Reconstitution of the human telomerase activity and identification of a minimal functional region of the human telomerase RNA. *EMBO J*, 1996, 15(6): 5928~5938
- 3 Kim N W, Piatyszek M A, Prowse K P, *et al.* Specific association of human telomerase activity with immortal cells and cancer. *Science*, 1994, 266(9): 2011
- 4 Junli F, Walter D F, Sy-Shi W, Bryant V, *et al.* The RNA component of Human telomerase. *Science*, 1995, 269(4): 1236
- 5 Harrington L, McPhail T, Mar V, *et al.* A Mammalian Telomerase-associated protein. *Science*. Vol, 275(4): 973
- 6 Kanaya T, Kyo S, Takakura M, *et al.* HTERT is acritical determinant of telomerase activity in renal-cell carcinoma. *Int J Cancer*, 1998, 78(5): 529

(1999-07-02 收稿 1999-10-07 修回)

参 考 文 献

- 1 Moses J J, Paker I D. TMJ arthroscopic surgery; an analysis of 237 patient. *J Oral Maxillofac Surg*, 1989, 47(8): 790
- 2 White R D. Retrospective analysis of 100 consecutive surgical arthroscopies of the temporomandibular joint. *J Oral Maxillofac Surg*, 1989, 47(10): 1014
- 3 Mosby E L. Efficacy of temporomandibular joint arthroscopy; a retrospective study. *J Oral Maxillofac Surg*, 1993, 51(1): 17
- 4 王大章, 彭贵平, 林野. 颞下颌关节内窥镜检查的实验研究及其临床应用评价. *中华口腔医学杂志*, 1990, 25(6): 334
- 5 曾融生, 任材年, 沈强. 内窥镜手术治疗颞下颌关节紊

乱综合征的初步体会. *中华口腔医学杂志*, 1995, 30(6): 367

- 6 McCain J P, Podrasky A E, Zabiegalski N A, *et al.* Arthroscopic disc repositioning and suturing; a preliminary report. *J Oral Maxillofac Surg*, 1992, 50(6): 568
- 7 丘蔚六, 杨驰, 哈琪. 治疗性颞下颌关节镜外科的临床应用. *中华口腔医学杂志*, 1998, 33(4): 241
- 8 Sugisaki M, Ikai A, Tanabe H. Dangerous angles and depths for middle ear and middle cranial fossa injury during arthroscopy of the temporomandibular joint. *J Oral Maxillofac Surg*, 1995, 53(7): 803

(1999-01-22 收稿 1999-07-12 修回)