

高压氧预防颌骨放射性骨坏死的病理学观察^①

陈伟良¹ 陈小华² 林承光³ 谭杰文¹ 李汝瑶²

(中山医科大学 1 孙逸仙纪念医院口腔颌面外科 2 口腔医院 3 肿瘤医院; 广州, 510120)

摘要 目的: 为探讨高压氧预防颌骨放射性骨坏死的作用。方法: 对两组白兔右侧下颌骨作总量为 16 Gy 钴-60 放射, 其中一组在放射期间和放射结束后共作 16 舱次高压氧(0.25 MPa)吸入。放射结束后 42 周, 对放射侧颌骨作连续切片光镜下病理学观察。结果: 单纯放射组颌骨放射性坏死率为 6/8, 放射加高压氧吸入组为 2/8, 两组间有显著性差异($P < 0.01$)。结论: 兔颌骨放射过程中吸入高压氧对颌骨放射性骨坏死有显著预防作用。

关键词 下颌骨/辐射反应; 骨坏死, 放射性/病理学; 骨坏死, 放射性/预防和控制; 高压氧; 兔

中图分类号 R 782.3; R818.74

Histopathological Study on Hyperbaric Oxygen Preventing Radionecrosis of Mandible

Chen Weiliang¹ Chen Xiaohua² Lin Chengguang³ Tan Jiewen¹ Li Ruyao²

(1 Department of Oral and Maxillofacial Surgery, Sun Yat-sen Memorial Hospital 2 College of Stomatology 3 Tumor Hospital, Sun Yat-sen University of Medical Sciences, Guangzhou, 510120)

Abstract Objective: To observe the effect of hyperbaric oxygen (HBO) on preventing radionecrosis of mandible.

Methods: The lateral mandibullae of two groups of rabbits were radiated by cobalt-60 16 Gy in total during and after the radiation. One group of rabbits inhale 16 times of HBO (0.25 MPa). 42 weeks after radiation, the radiated mandibullae were histopathologically observed by light microscope. **Results:** There were 6/8 mandibullar radionecrosis in pure radiation group and 2/8 in radiation and HBO group. There was significant difference between the two groups ($P < 0.01$). **Conclusion:** Intake of HBO has obvious effect of preventing radionecrosis of mandibles.

Subject headings mandible/radiation effects; osteonecrosis, radiation/pathology; osteonecrosis, radiation/prevention & control; hyperbaric oxygenation; rabbits

颌骨放射性骨坏死(osteoradionecrosis, ORN)是头颈部肿瘤放射治疗后常见的严重的并发症之一。70年代以来,国内外有用高压氧(hyperbaric oxygen, HBO)配合手术治疗 ORN 获较好疗效的报道^[1,2]。80年代中 Marx 等^[3]报告头颈部肿瘤放射治疗后用 HBO 预防 ORN 有一定效果。至今罕有在头颈部放射期间吸入 HBO 预防颌骨 ORN 的实验或临床研究报告。我们在兔颌骨钴-60 放射期间和放射结束后给兔吸入 HBO, 从组织病理学角度探讨 HBO 对颌骨 ORN 的预防作用。

1 材料与方 法

1.1 实验动物与分组

健康新西兰白兔 16 只, 由我校实验动物部提供。雌雄各半, 质量 2.2~2.5 kg。随机分成单纯颌骨放射组(下称 R 组, $n = 8$)和颌骨放射加 HBO 吸入组(下称 R+HBO 组, $n = 8$)。

1.2 实验方法

R 组和 R+HBO 组同步作右侧颌骨放射(用特

制头架固定头位),放射源为钴-60 γ 线(加拿大产凤凰号放疗机)。每周放射3次,隔天1次,最初为2 Gy/次 \times 2次,然后改为3 Gy/次 \times 4次,2周内共照射6次。放射总量为16 Gy。R+HBO组在每次颌骨放射后第1天吸入HBO。将8只动物分别置于4个连接有输氧管,容量为60 L的透明硬质容器中,容器留有一气孔与外界相通。在高压氧舱内纯氧加压0.25 MPa,加压时间9 min,稳压40 min,减压8 min。放射期间(两周)和放射结束后两周吸入HBO,每周3次,共12舱次。

1.3 标本处理

R组和R+HBO组均于放射结束后42周处死动物,取右侧完整下颌骨置于200 g/L甲酸溶液中脱钙,石蜡包埋,作冠状面连续切片,切片厚5 μ m, HE染色,光镜下观察。

2 结果

2.1 骨膜改变

R+HBO组有6例,R组有2例见骨膜增厚,血管显著增多,有较多粒细胞和淋巴细胞浸润,骨膜下成骨活跃,有较大量新生骨堆积,骨膜与骨膜下组织结合紧密(图1)。R+HBO组另2例和R组另6例见骨膜萎缩,血管丧失,炎症组织浸润不明显,骨膜与骨面分离(图2)。



图1 骨膜血管增多,骨膜下成骨活跃,无死骨

Fig. 1 Blood vessel proliferating in the periosteum, great proliferation of new bone under the periosteum and no osteonecrosis (HE \times 200)

2.2 骨皮质改变

在骨膜萎缩、血管丧失、骨膜与骨面分离标本中(R+HBO组有2例,R组有6例),层板骨纹理不清,骨陷窝空虚,哈佛氏管骨细胞明显减少,层板骨结构消失,断裂,形成死骨(图2)。在骨膜反应明

显标本中,仅见个别骨陷窝空虚,层板骨纹理清晰,无死骨形成(图1)。

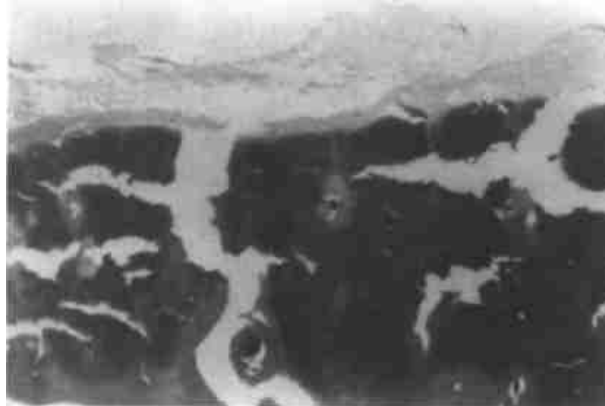


图2 骨膜萎缩,骨膜与骨面分离,死骨形成

Fig. 2 Atrophy of the periosteum, the separation of periosteum from the cortical bone and osteonecrosis (HE \times 200)

2.3 骨髓改变

在形成死骨的标本中(R组6例,R+HBO组2例),骨髓腔见纤维化。小动脉内膜,内弹力层和外膜无明显改变,管腔无缩窄(见图3)。在无死骨形成的标本中,亦可见骨髓腔纤维化小血管改变不明显,偶可见小血管扩张。

病理学观察到,R组中符合颌骨ORN有6例(6/8),R+HBO有2例(2/8),经 χ^2 检验, $P < 0.01$ 。



图3 骨髓腔见纤维化,血管无缩窄(或偶有扩张)

Fig. 3 Fibrosis of the marrow space without narrowing of blood vessel lumina(or expanding slightly in some cases)

3 讨论

3.1 颌骨ORN的发病机理

有研究认为,颌骨ORN的发生是由于高能放射致颌骨内细胞、血管和其它组织处于低氧状态,

组织活力和再生能力丧失,继而产生骨坏死^[4,5]。目前认为,电离辐射引起哺乳类动物细胞的损伤可分为致死性、潜在致死性和亚致死性损害。亚致死性损害在一定条件下,如细胞富氧、细胞活性增强,受放射损伤细胞可修复。本研究观察到,放射线致外层板状骨隐窝细胞和哈佛氏管细胞受损,又由于骨膜细胞和骨膜血管丧失,骨膜与骨皮质分离,造成滋养骨外板血氧严重障碍。当损伤因素持续存在,皮质骨血供得不到改善,组织细胞缺氧持续,而使骨细胞失去修复和再生功能。这一过程可以认为是电离辐射致骨膜细胞和骨细胞致死性损害或从亚致死性损害转变为致死损害,造成颌骨 ORN 发生,在单纯放射组中已显得非常明显。

3.2 HBO 预防 ORN 的作用机理

本研究结果,R+HBO 组中颌骨 ORN 发生率明显低于 R 组($P < 0.01$)。在没有发生 ORN 的标本中,最能引起注意的是骨膜反应性增生非常明显,血管增多,骨膜下成骨活跃。这表明其修复和再生能力增强。本实验还见髓腔内小血管扩张。有研究认为,创伤愈合,血管再生,新组织生长及其损伤愈合过程依赖于细胞活性,而细胞活性与组织氧水平关系密切^[6]。在颌骨放射过程中和放射结束后两周内行 HBO 吸入,及时地增加受损组织局部血氧浓度,避免细胞致死性损害和使亚致死性损伤细胞得到修复和再生,从而免除颌骨 ORN 发生。这一过程可能是 HBO 增加局部氧压力,影响再生组织氧张力,提高胶原和 ATP 合成,血管再生,成骨细胞和破骨细胞活性增加^[7]。在一定放射量的前提

下,本研究所采取的高压氧吸入方式和方法对预防颌骨 ORN 有明显作用。我们的研究还证明,兔颌骨放射过程中,作高压氧吸入对氧自由基代谢无明显影响^[8]。实验研究表明,HBO 预防颌骨 ORN 有一定效果。

参 考 文 献

- 1 Hart G B Mainous E G. The treatment of radiation necrosis with hyperbaric oxygen (OHP). *Cancer*, 1976, 37(6): 2580
- 2 陈伟良,任材年,陈光晔,等. 颌骨骨髓炎的临床分类分期与治疗. *临床口腔医学杂志*, 1995, 11(1): 32
- 3 Marx R E, Joshon R P, Kline S N. Prevention of osteoradionecrosis: a randomized prospective clinical trial of hyperbaric oxygen versus penicillin. *J Am Dent Assoc*, 1985, 111(1): 49
- 4 Michael D R Young K, Juan V F. The effect of cobalt-60 irradiation on monkey mandibles. *Oral Surg*, 1979, 48(5): 424
- 5 Marx R E. Osteoradionecrosis: A new concept of its pathophysiology. *J Oral Maxillofac Surg*, 1983, 41(5): 283
- 6 Tompach P G, Lew D, Stoll J L. Cell response to hyperbaric oxygen treatment. *Int J Oral Maxillofac Surg*, 1997, 26(2): 82
- 7 Sawai T, Niimi A, Takahashi H, *et al*. Histologic study of the effect of hyperbaric oxygen therapy on autogenous free bone grafts. *J Oral Maxillofac Surg*, 1996, 54(8): 975
- 8 陈伟良,段朝晖,谭杰文,等. 兔颌骨钴-60 放射与高压氧吸入对自由基代谢的影响. *中华医学杂志*, 1996, 76(4): 313

(1999-02-23 收稿 1999-04-10 修回)