

技术交流。

## 大鼠脑干机械性损伤模型的建立<sup>①</sup>

周伟<sup>②</sup> 徐小虎 祝家镇

(中山医科大学法医病理教研室; 广州, 510089)

**摘要** 用簧片弹击大鼠枕骨结节部位造成大鼠脑干损伤。模型成功的指标包括: 弹击后立即出现昏迷, 角膜、痛觉、惊觉等反射消失, 并于伤后 3 h 内死亡; 大体观察无颅骨骨折, 无或仅见少许蛛网膜下腔出血, 无肉眼可见的脑挫伤, 脑干纵切面可有少许小点状出血; 光镜下仅见脑干水肿及少量小灶性出血等轻微病理学变化。造成脑干损伤时大鼠头部受的力为 1.6~ 2 牛顿 (Newton, N)。当打击力大于 2 N 时可造成广泛性脑损伤, 打击力小于 1.6 N 时仅形成脑震荡模型。

**关键词** 脑干 损伤; 生物力学; 脑干 病理学

**中图分类号** D 919.1

在各种暴力损伤中, 颅脑损伤是主要的致死原因之一。损伤后很快死亡者, 在尸检时可找不到或仅有轻微的形态改变, 使法医鉴定缺乏足够的证据。从理论上分析, 颅脑损伤致死应是损伤延脑生命中枢的结果, 本教研室已用人的案例标本研究如何证明脑干生前损伤, 但迄今对此仍无实验证据。为此, 建立脑干机械性损伤死亡的动物模型具有现实意义。

### 1 材料与方 法

#### 1.1 实验动物

Wistar 大鼠 30 只, 体重 300~ 350 g, 雌雄不限。

#### 1.2 实验器械

簧片打击器 (中山医大仪器厂制备), 簧片长 20 cm, 重 350 g, 弹性强度 0.4 N/10°, 弹性限度 60° (以上数据摘自材料说明书)。六道生理记录仪 (上海医学电子仪器厂)。

#### 1.3 实验步骤

用乙醚麻醉大鼠至外科麻醉期, 表现为呼吸缓慢且有规律, 眼睑反射消失, 手术操作时体动阴性; 剪去大鼠枕部的毛, 沿枕骨中线纵行切开皮肤 1.5~ 2 cm, 暴露枕骨结节; 将大鼠套入自制的布套中, 固定胸腹部, 露出头部及部分四肢; 用细绳扎住四个袖口及其中的四肢, 并将大鼠直立固定于打击器上,

头部能自由活动; 待大鼠清醒后, 拨动簧片弹击大鼠枕骨结节。弹击力  $F = 0.4 N \times$  簧片拨起角度, 拨起 40°~ 50° 时大鼠头部所受弹力为 1.6~ 2 N (按公式计算结果与用弹力器测得的结果一致), 受力后头部获得的加速度为  $a = \text{弹力} / \text{质量}$ , 即 4.6~ 5.7 m/s<sup>2</sup> (图 1)。

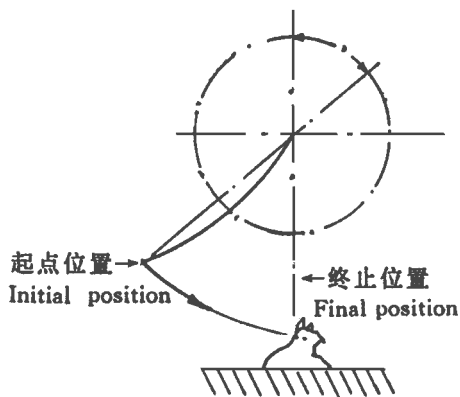


图 1 打击时大鼠头部受力原理示意图

#### 1.4 观察指标

动物表现: 惊觉、角膜、痛觉等反射, 颈部及全身肌肉张力, 呼吸及心电图 (ECG) 变化。病理学观察: 被打击部位颅骨、脑膜及脑组织情况; 以 HE 染色观察脑膜及各部位尤其是脑干的组织学变化。

### 2 结 果

① 国家自然科学基金资助课题; ② 第一作者, 1968 年出生, 男, 博士生

## 2.1 动物表现

按动物表现情况可将 30 只大鼠分为不同只数的 4 组:① 15 只大鼠伤后立即出现昏迷抽搐,惊觉、痛觉、角膜等反射消失。呼吸暂停后出现抽搐性呼吸,伴鼻翼翕动和吸气性哮喘,持续 0.5~3 h 后出现潮式呼吸,然后呼吸先停,ECC 变为直线。② 5 只打击后立即抽搐,大小便失禁,接着全身肌张力消失,呼吸、心跳停止。③ 8 只鼠被打击后立即昏迷,反射消失,昏迷 5~15 min 后又逐渐清醒,惊觉、角膜、痛觉等反射转为阳性。④ 2 只鼠被打击后仅表现为轻度昏迷,惊觉等反射减退。

## 2.2 病理学观察

2.2.1 各组大体情况 ① 组大鼠颅骨未见骨折,蛛网膜下腔无或仅有少量出血;大脑、小脑及脑干等部位的脑组织均未见挫伤,有 5 只大鼠脑干纵切面可见小点状出血(图 2)。② 组 5 只均见严重蛛网膜下腔出血,其中 4 只可见颅骨骨折,硬膜外、硬膜下血肿及脑挫伤(图 3)。③ 组可见脑膜轻度充血,脑组织轻度瘀血。④ 组同③ 组。



图 2 脑干机械性损伤大鼠脑大体照片



图 3 广泛性损伤大鼠脑大体照片

2.2.2 组织学表现 常规 HE 染色镜检:① 组可见脑干水肿,脑干部分神经元呈缺血性改变,表现为细胞体积轻度缩小,胞膜与周围组织分界清楚,胞浆淡红色,胞核固缩呈三角形,内部结构及核仁消失;7

只脑干背面及小脑蛛网膜下腔可见薄层出血,5 只脑干切面有散在小灶性出血(图 4)。② 组可见大量蛛网膜下腔出血,4 只伴脑挫伤(图 5)。③ 组和④ 组仅见脑组织轻度瘀血水肿。




图 4 脑干机械性损伤脑干纵切面切片图  
(显示脑干部位脑组织内的小灶性出血 HE×40)




图 5 广泛性颅脑损伤大鼠大脑处  
蛛网膜下腔及脑组织切片图  
(显示大脑处严重的蛛网膜下腔出血 HE×40)

## 3 讨论

### 3.1 外伤性脑干损伤的标准

在许多交通事故、坠落和斗殴拳击头面部的案件中,死亡发生极为迅速,而且多数发生于伤后 3 h 内,临床认为应属脑干损伤致死,但尸检往往找不到足够的证据,使法医鉴定缺乏依据。为此我们制定了机械性脑干损伤死亡动物模型制作成功的标准:① 外力主要作用部位应在头部;② 簧片弹击后立即出现持续性昏迷;③ 头部受弹击至死亡经过时间较短,一般少于 3 h;④ 大体检查无颅骨骨折、严重颅内出血、挫伤等病变。镜下仅有轻微脑干内出血。我们将打击点选在枕骨结节,因该部位颅骨厚实,不易骨折,能较好地传递打击力给脑干,而造成脑干损伤。

根据事先制定的诊断标准,我们认为①组大鼠应属脑干机械性损伤,②组属广泛性脑损伤,③组属脑震荡,④组属轻度或临界性脑震荡。

### 3.2 模型的建立方法

已报道的机械性脑损伤的动物模型有直接传递式打击模型<sup>[1,2]</sup>、间接旋转式打击模型<sup>[3]</sup>、开放性脑损伤模型<sup>[4]</sup>和液压脑损伤模型<sup>[5]</sup>。迄今未见用于制作脑干机械性损伤的实验模型。考虑到开放性脑损伤和液压性脑损伤与实际情况相差甚远,间接旋转式打击主要是产生广泛性皮质及皮质下结构的损伤,均不适于制作机械性脑干损伤模型。直接打击法虽有它的局限性,但操作简单、快速,与实际案情相似,故本实验选择此法。

本文装置中簧片质量近似于大鼠的质量;同时切开枕部头皮暴露枕骨结节,使头部近似于一个刚体,簧片以很快的速度弹击枕骨结节,近似于刚体间的相互作用。根据动量守恒定律及冲量定律,簧片弹击头部后便将全部动量传递给鼠头而自身变为静止,这就缩短了力的作用时间,增加了作用力。与单摆式打击<sup>[6]</sup>相比,该模型具有较高的可控性和可重复性。从本实验的结果分析,脑干损伤程度取决于作用于头部的力的大小及头部受力后获得的加速度的大小。

### 3.3 本文模型制作法的特点

本文模型与其它颅脑损伤模型相比具有以下特点:①装置简单、操作快速;②打击部位准确;③与已报道的机械性脑损伤模型相比,该模型更接近于人

类发生外伤性脑干损伤时的情况;④可直接得知头部受力的大小,并且可计算出头部受力后获得的加速度及吸收的能量;⑤亦可用于制造脑震荡模型和广泛性脑损伤模型;⑥重复性好。

综上所述,颅脑损伤的程度不取决于头部吸收的能量,而取决于头部所受力及受力后所获加速度。利用本文装置可造成大鼠脑干机械性损伤模型,重复性好,为研究外伤性脑干损伤早期死亡的病理形态学指标提供了材料。

### 参 考 文 献

- 1 Bakay. Head injury. Boston Little Brown and Company, 1980. 97- 388
- 2 Hall ED. High-dose glucocorticoid treatment improves neurological recovery in head-injured mice. J Neurosurg, 1985, 62: 882
- 3 Gennarelli TA. Neurosurgery, Vol 2. New York McGraw-Hill Book Company, 1985. 1953- 1954
- 4 Lighthall JW. Controlled cortical impact: a new experimental brain injury model. J Neurotrauma, 1988, 5(1): 1
- 5 Thibault LE. Biomechanical aspects of a fluid percussion model of brain injury. J Neurotrauma, 1992, 9(4): 311
- 6 于晓军,吴家驹. 脑震荡的实验研究. 法医学杂志, 1993, 9(2): 67

(1996-03-19收稿 1996-10-14修回)

## MODEL OF BRAIN-STEM MECHANICAL INJURY IN THE RATS

Zhou Wei Xu Xiaohu Zhu Jiazen

(Department of Forensic Pathology, Sun Yat-sen University of Medical Sciences, Guangzhou, 510089)

Brain-stem injury model was successfully produced in rats by hitting the occipital protuberance with a strip of steel. The indexes included: Hitting resulted in immediate coma, loss of corneal reflex, startle reflection and pain reflection; the animals died within 3 hours after hitting; gross observation shows no skull fracture, no or a little subarachnoid hemorrhage, no cerebral contusion, only a few small spotty hemorrhages in brain stem in some cases. Light microscopic survey shows only minor pathologies, such as spotty hemorrhage and brain-stem edema. The elastic force that produces rats' brain-stem injury is 1.6~ 2 N. When the force surpasses 2 N, it can be applied for making the model of extensive cranio-cerebral injury; As the force is less than 1.6 N, it may cause brain-concussion.

**Subject headings** brain stem/injuries; biomechanics; brain stem/pathology