DOI:10.13471/j.cnki.j.sun.yat-sen.univ(med.sci).1989.0079

冷冻和煮沸自体下颌骨再植的研究

——动物实验及初步临床病例报告

许健全*　任材年

（口腔系）

提　要　本文通过动物实验，采用X线片和组织学检查方法观察比较冷冻和煮沸自体下颌骨再植术后的骨愈合过程。结果提示冷冻植入骨的修复过程除“爬行替换”外，骨诱导可能也起一定作用；煮沸骨可能只作为新生骨爬行的“支架”，起被动骨传导作用，其吸收修复过程较为缓慢。从骨修复的速度和程度方面考虑，冷冻骨要比煮沸骨好。报道初步临床应用情况，手术共8例，短期随访，效果满意。

关键词　冷冻外科　煮沸骨　骨传导　骨诱导

本文通过动物实验观察，比较冷冻和煮沸自体下颌骨再植术后的骨愈合过程，结合有关文献对骨愈合的一些问题进行探讨，报道初步临床应用情况。

材料和方法

一、动物实验

取雄性健康家兔8只，兔龄约6个月，体重2～3公斤。全麻下经口外显露双侧下颌骨体部，在下缘处分别截取一全层矩形骨块（1.5×0.5cm），左侧骨块置于液氮（-196℃）中冻融2个周期（快速冷冻10分钟，室温下自然解冻15分钟为一个周期）；右侧骨块置于生理盐水内煮沸30分钟，将处理过骨块分别植回原处。另有一只家兔截取骨块后不植骨，作为空白对照。

二、临床应用

临床上手术共8例，冷冻和煮沸自体下颌骨再植术各4例。手术按常规方法截取病变下颌骨，拔去截下骨块上的牙齿，修整齿槽突，刮除病变组织及所有粘连软组织，在骨块上钻一些小孔，经生理盐水冲洗后放入装有液氮容器内冻融三个周期（快速冷冻10分钟，室温下自然解冻15分钟为一个冻融周期），随后用庆大霉素溶液浸泡15分钟。严密缝合口内粘膜及粘膜下层，植入骨块，钢丝固定，分层缝合创口。患者完全清醒后作对侧颌间固定，一般固定时间为4周。煮沸自体下颌骨再植术中，将修整好骨块置于盛有生理盐水容器内，煮沸30分钟，其余过程与冷冻骨再植相同。

结　果

一、动物实验

术后动物营养状态良好，进食正常，除一只因局部创口感染失败外，其余均获得Ⅰ期愈合，无异常反应。分别于植骨术后第2、4周各取家兔一只，第8、14、20周各取家兔2只处死取材。摘除下颌骨标本立即照X线片，制备组织学切片。空白对照家兔一直养约6个月，实验结束时才处死，取双侧下颌骨照X线片。

1．X线观察　将兔下颌骨标本从正中联合处离断，并排放置，在同一水平相同条件下照X线片，以便阅片比较。术后2～4周，冷冻和煮沸植入骨密度降低，骨连接线清楚；术后8周，冷冻植入骨连接线模糊，周边部密度增高，煮沸骨主要表现为密度降低；术后14周，冷冻植入骨的密度与宿主骨趋于一致，煮沸骨与宿主骨连接线难以辨认，密度增高；术后20周，冷冻和煮沸植入骨与宿主骨基本融合为一体，密度较均匀（图1，见插页）。空白对照术后6个月X线片上双侧下颌骨缺损区明显可见。

*研究生

(C)1994-2019 China Academic Journal Electronic Publishing House. All rights reserved.　http://www.cnki.net

2. 组织学观察　处死动物后，双侧下颌骨植骨区完整取材，标本经固定、脱钙，制成6 μ厚切片，HE 染色，光镜下观察。

(1) 冷冻植入骨　术后2周，冷冻骨内骨细胞消失，骨陷窝空虚，哈弗氏管扩张。冷冻骨与受植床间充满致密结缔组织，受植床表面分化出成骨细胞(图2.见插页)；术后4周，新生骨小梁将冷冻骨与受植床连接起来，并伸入再植骨内；术后8周，连接处新生骨痂增加，并呈楔状突入冷冻坏死骨内，新生骨小梁间结缔组织增多，较致密，成骨细胞围绕在新生骨周围；术后14周，新生骨小梁互相吻合成网，刚包埋入基质的骨细胞体积较大，呈多角形。骨小梁间充满红骨髓，有些区域血管增生，新生哈弗氏管增多，血供丰富；术后20周，冷冻骨基本为新生骨所替换，逐渐转变为致密的板层骨，有很多成熟骨单位（图3，见插页）。

(2) 煮沸植入骨　术后2周，煮沸骨表现为骨坏死，与受植床间为纤维结缔组织连接，受植床表面未见成骨细胞存在；术后4周，受植床表面新生骨逐渐取代纤维组织；术后8周，骨连接处已完全为骨性骨痂连接；术后14周，骨连接处骨性骨痂增多，植入骨内新生骨小梁周围有明显成骨活动；术后20周，大部分煮沸骨已为新生骨所替换，骨细胞多，排列较密，骨内血管增生，管腔大，血供丰富，未见成熟骨单位。有相当数量死骨存在。形成死骨与活骨相混杂的组织学图像。

二、临床应用

除冷冻组1例术前有感染史，术后因局部并发感染而取出植入骨，导致手术失败外，其余7例均为Ⅰ期愈合，手术成功。最长随访时间冷冻组例1为12个月，煮沸组例1达20个月。术后面部外形对称，下颌骨运动情况良好，局部未发现病变复发。

X线检查：冷冻组例1术后2周，骨连接线、植入骨内钻孔和原瘤腔清晰可见；术后1个月，骨连接线开始模糊；术后6个月，骨连接线融合，难以辨认；术后12个月，植入骨钻孔及原瘤腔基本消失，植入骨密度与宿主骨趋于一致（图4．见插页）。冷冻组例2、3术后X线表现与例1相似。煮沸组例1术后2周，骨连接线清楚；术后8个月，植入骨表现为吸收，上下缘呈波纹状；术后20个月与8个月时X线表现相似，右侧骨连接线仍可辨认。煮沸组例2、3、4术后X线表现与例1相似。

讨　论

一、冷冻和煮沸对骨组织的影响

冷冻使细胞损伤坏死的主要机制是[2~3]：细胞内外冰晶形成；细胞皱缩脱水；细胞膜类脂蛋白变性；细胞发生温度休克及组织缺血坏死。热处理使骨组织内蛋白质、酶和核酸发生变性、沉淀及凝固，生物活性丧失，骨失去活力[4,5]。冷冻和热处理使骨细胞发生不可逆性损害，但保留了骨基质。本实验冷冻和煮沸兔下颌骨再植术后2周，光镜下见骨坏死。冷冻和煮沸对骨内残留肿瘤组织的杀灭作用是肯定的，这已为临床应用所证实[3~6]。

二、冷冻和煮沸自体骨再植术后骨愈合过程的比较

一般认为有三个作用可以促使移植骨愈合[7]：①植入骨内存活骨细胞；②骨传导；③骨诱导。冷冻和煮沸处理后，骨组织发生坏死，所以这两种植入骨内无骨细胞存活。多数作者认为冷冻和煮沸植入骨的修复过程表现为“爬行替换”[2,3,6,8]，骨诱导在这两种植入骨修复过程中的作用文献上报道不多[2,6,8]。

关于骨诱导，研究得最多的是骨形成蛋白(Bone Morphogenetic Protein BMP)。现已在多种动物及人的骨基质中发现并分离出这种蛋白质。BMP 具有扩散性，能够诱导血管周围来分化间充质细胞向骨和软骨发生不可逆性分化[9]。

有些作者认为冷冻和煮沸植入骨的修复过程与自体新鲜游离骨移植相似[2,8,10]，有些作者则发现煮沸植入骨愈合过程缓慢[8]。Harding根据临床观察和活检结果指出煮沸骨被当作可容性异物，由纤维组织所包绕，无成骨活动[4,5]。

(C)1994-2019 China Academic Journal Electronic Publishing House. All rights reserved.　http://www.cnki.net

本研究结果发现，术后2周，冷冻骨受植床表面已分化出成骨细胞，煮沸连接处仅见结缔组织，未见成骨细胞；术后4周，冷冻植入骨与宿主骨间已为新生骨痂所连接，煮沸骨则到第8周才见到骨性骨痂连接；术后20周，冷冻植入骨基本上已完全为活骨所替换，骨组织较成熟，此时煮沸植入骨内仍有一定数量死骨存在。由此提示煮沸骨的吸收修复过程较缓慢，与 Holmstrand 等的观察结果相符[8]。其原因可能是：①冷冻主要是使细胞结构遭到破坏，骨基质中的诱导物质可能未被灭活，仍能保留其骨诱导能力。煮沸处理则使骨组织内所有蛋白质变性失活，骨的诱导修复能力被破坏，不易与宿主骨结合；②煮沸使哈弗氏管凝固，骨胶原变性，蛋白质结构改变，影响血运的重建和骨的正常修复[7]。Marciani[10]等认为冷冻不会影响骨的血管重建和替换过程。

临床应用方面，冷冻组X线表现为植入骨吸收和新生骨替换同时进行：煮沸组主要表现为骨质吸收，植入骨体积变小，未见明显成骨。

三、手术适应证及注意事项

临床上，自体下颌骨冷冻或煮沸再植术主要用于消除骨组织内残留的肿瘤组织，重建下颌骨的结构和连续性，恢复局部的功能和外形。一般要求病变下颌骨连续性存在，下缘皮质骨无明显破坏，估计术后植入骨能承受局部所应承受的力量。对于晚期肿瘤患者，因预后较差，应严格选择手术适应证。手术前后要注意抗感染，尤其是术前局部有感染者。术中再植骨块上的钻孔密度以有利于冷冻或煮沸处理，血管再生和新骨长入，又不影响骨的强度为宜。术后严防病理性骨折发生。

小　结

1．本文通过X线检查和组织学观察提示，冷冻植入骨的修复过程除一般认为的“爬行替换”外，骨诱导可能也起一定的作用；煮沸植入骨可能只作为新生骨爬行的“支架”，起被动骨传导作用，其吸收和修复过程较为缓慢。

2．从骨修复的速度和程度方面考虑，冷冻骨移植要比煮沸骨好。

3．报道初步临床应用情况，手术共8例，短期随访，效果满意。

（本研究得到陈光晔、于秦曦副教授，张志光、陈小华、林以理、黎敏、谭艾贤、罗宁等老师的指导和帮助，均表示衷心感谢）

参 考 文 献

[1] Cooper I S. Cryogenic surgery a new method of destruction or extirpation of benign or malignant tissues. New Eng J M 1963; 268:743.

[2] Emmings F G, et al. Freezing the mandible without excision. J Oral surg 1966; 24:145.

[3] Popescu V, et al. Bone resection, extracorporal cryotherapy and immediate reimplantation in the treatment of mandibular tumors. J Maxillofac Surg 1980;8:8.

[4] Harding R L. Replantation of the mandible in cancer surgery. J plast Recontr Surg 1957;19:373.

[5] Harding R L. Replantation of the mandible in cancer surgery——follow up clinic. J Plast Reconstr Surg 1971;48:586.

[6] Tu Yifu. Autogenous boiled tumor bone immediate grafting of the mandible. Chin Med J 1979;92:862.

[7] Burchardt H. The biology of bone graft repair. Clin Orthop Rel Res 1983:174:28.

[8] Pittman M R, et al. An experimental study of autogenous mandible in combination with cancellous bone and marrow. J Oral Surg 1975;33:171.

[9] Urist M R, et al. Human bone morphogenetic protein (hBMP). Proc Soc Exp Biol Med 1983;73:194.

[10] Marciana R D, et al. Reimplantation of freeze-treated and saline-treated mandidular bone. J Oral Surg 1976;34:314.

(C)1994-2019 China Academic Journal Electronic Publishing House. All rights reserved. http://www.cnki.net

Reimplantation of Frozen and Boiled Autogenous Mandible ——Animal Experimental Study and Preliminary Report of Eight Cases

Xu Jianquan Ren Cainian

(Department of Stomatology)

Abstract

Mandibles devitalized by freezing and boiling after being removed from animals were reimplanted to evaluate their potentials of reunion and growth with X-ray and histological methods. The results suggested that the osteoinduction may play a partial role in the bone healing of frozen bone graft besides "creeping substitution", while the boiled one only provided a scaffold into and around which bone formation can occur. According to the rate and degree of bone graft repair, the frozen was better than the boiled which was resorbed and replaced at a slower rate. Eight patients with mandibular neoplasms were remo ved and reimplanted with frozen or boiled autogenous mandibles. The satisfactory results were achieved through a short follow-up period.

Key words Cryosurgery Boiled bone Osteoinduction Osteoconduction

(上接第15页)

was found in the treatment of combining highly dose of UVC (223.4J/cm²) with $CdCl_2$ (15mg/kg). The results of the subacute experiment in rats were shown that there were an antagonistic joint action in combining UVA (5.59J/cm²) with $CdCl_2$ (6.69mg/kg) in celluer immune (ANAE), and a synergistic joint action which increased the lever of Cyclic Adenosine monophosphate (CAMP) in lymphocyte of peripheral blood was found in combining UVA (5.59J/cm²) with $CdCl_2$ (13.39mg/kg). In humoral immunity, the joint action of various dose of UVC and $CdCl_2$, UVA (16.76J/cm²) and $CdCl_2$ (13.39mg/kg) demonstrated a joint action of fortified or synergistic inhibition.

Key words UV Cadmiun Jiont Action Immune function

(C)1994-2019 China Academic Journal Electronic Publishing House. All rights reserved. http://www.cnki.net

冷冻和煮沸自体下颌骨再植的研究（正文见第20页）

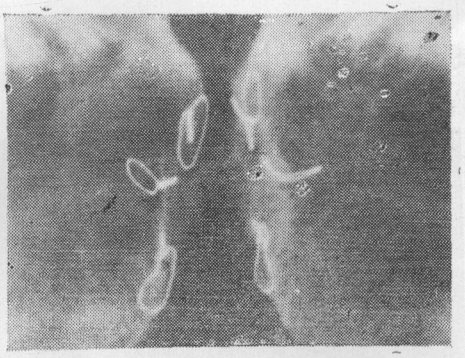

图1　术后20周X线片双侧植入骨与宿主骨基本融合为一体，密度较均匀

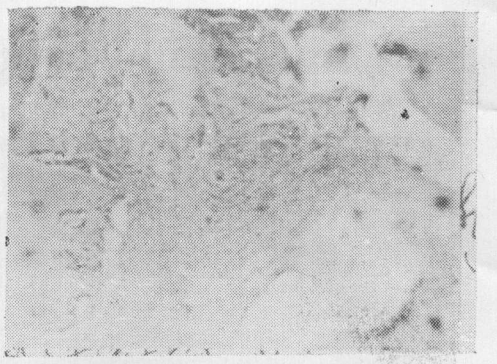

图2　冷冻植入骨术后2周，宿主骨表面已有成骨细胞分化出现（HE×10）

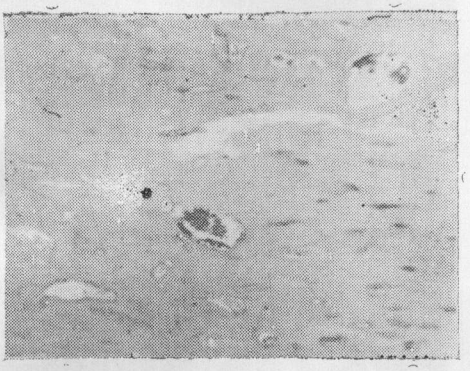

图3　冷冻植入骨术20周，基本口为新生骨所替换，骨组织较成熟（HE×4）



图4　冷冻组例1术后1年，骨连接线消失，原瘤腔及骨钻孔难以辨认

鼻咽癌颈淋巴结转移与咽旁侵犯的关系（正文见第64页）

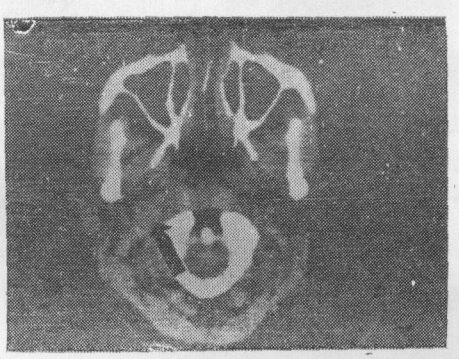

照片1a　肿瘤侵犯右侧基突后区



照片1b　右颈淋巴结转移（同一病例）

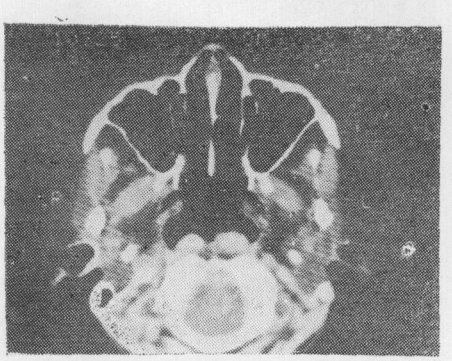

照片2a　双侧咽旁间隙均无肿瘤侵犯



照片2b　左颈淋巴结转移

(C)1994-2019 China Academic Journal Electronic Publishing House. All rights reserved.　http://www.cnki.net