

## 生前及死后伤皮肤中的酯酶活性

瞿清云 祝家镇

(法医学教研室)

判断损伤发生于生前还是死后,并推断受伤到死亡经过的时间,是法医学损伤鉴定的一项重要内容。区别生前、死后伤的主要依据是生活反应<sup>(1)</sup>。

损伤如引起了大出血(特别是喷射性的)、流出的血液在体内因生理机能而发生移动(如吸入或咽下)、空气或脂肪栓塞或局部血栓形成等生活反应,就可据以确定损伤为生前形成。至于局部组织反应,主要依靠炎症鉴别生前和死后伤。但不到4小时的前伤,炎症反应尚未充分显示,就难以与死后伤鉴别<sup>(2,3)</sup>。

60年代以来, Raekallio<sup>(4,5)</sup>、Tanaka<sup>(6)</sup>、Fatteh<sup>(7)</sup>、大矢正算<sup>(8)</sup>等研究者将组织化学方法应用于法医病理学领域,相继报导了用酶的组织化学方法鉴别生前、死后伤。但是各研究者观察到的生前伤皮肤中酯酶反应出现的最早时间及形态学描述各不相同。而且,除切创外,其它类型皮肤损伤的研究工作做得极少,国内法医病理学界迄今尚未有此方面报道。为此,我们设计了下列实验以检验国外学者的纷歧意见,特别是酯酶活性改变出现的最早时间及部位,探讨它对鉴别生前、死后伤的价值。

### 材 料 和 方 法

将52只健康豚鼠随机分成3组。20只做切创,16只做挫裂创,16只做擦伤。所有动物均先剪去背部的毛,然后造成损伤。

#### 标本的制备

将20只做切创的豚鼠再分成二组。在第一组豚鼠背上分别造成生前36、24、12、8、4、2、1小时的切创,在第二组豚鼠背上造成1/2、1/4小时、5分钟生前切创、濒死伤及死后5、15、30分钟切创。各切创长约1.5厘米,深达皮下,创口长轴与躯干长轴垂直,两邻近创的间距为3~3.5厘米。将第一、二组豚鼠随机配套,共做成10套切创标本。其中6套是在动物死后半小时内取下固定;2套是在动物死后,将其四肢向上、背部向下悬空吊起,经过24小时,尸斑在背部形成后才取材;2套标本是将伤口置于非尸斑部位,分别在动物死后24及48小时才取下固定。同样,做成8套擦伤和8套挫裂创标本。挫裂创创口约0.7厘米×0.3厘米大小,擦伤范围约1.5厘米×0.5厘米大小。其中,死后即取的标本各6套;死后24小时取尸斑部位标本各一套;死后24小时取非尸斑部位标本也各一套。

动物死亡时间以开胸剪去心脏时间为准。

3例人的皮肤材料来自尸体, 1例为2小时生前刺创, 2例为濒死切创。

### 酯酶显示方法

本文采用六偶氮副品红 $\alpha$ -醋酸萘酯法<sup>(9)</sup>。

将标本置于4℃的4%中性甲醛钙中固定12小时, 再放入4℃的30%蔗糖树胶液中12小时, 低温冰冻切片, 每一标本切8 $\mu$ 厚的切片两张, 吹干, 一张作酯酶染色, 一张作H.E.染色对比。

孵育液的制备: 将4%亚硝酸钠0.75ml加入4%盐酸副品红0.75ml中, 再加入23ml 1/15M pH7.6的磷酸盐缓冲液, 然后, 向上述混合液中缓缓滴入2% $\alpha$ -醋酸萘酯0.62ml, 过滤, 滤液pH约6.2(5.8~6.4)。

切片在37℃孵育液中孵育1~2小时, 蒸馏水洗, 2%甲基绿复染3分钟, 水洗、吹干、透明、中性树胶封片。

## 结 果

一、切创: 10套切创标本结果基本一致。

1. 所有2小时以内的生前切创, 创壁约0.5mm以内真皮胶原纤维出现酯酶着色, 离创口稍远处未受损的皮肤胶原纤维不着色(图1)。损伤后存活时间较长者, 着色较深、范围较大。对照的H.E.片中, 仅见创壁毛细血管扩张、充血、出血, 未出现明显的白细胞浸润。

2. 2小时的前生前切创, 一半标本中可看到“两条带”形成: 靠创壁有一约200 $\mu$ 宽的酯酶活性“降低区”, 该处皮肤失去原来结构; 紧贴“降低区”的外围是一条约200 $\mu$ 宽的酯酶活性“增强带”, 该处除胶原纤维酯酶着色加深外, 还可见较多酯酶染色强阳性的分叶状核细胞。对照的H.E.片中, 与“降低区”相应部位是一条组织细胞崩溃、溶解、消失的坏死带, 与“增强带”相应的是一条明显的白细胞浸润带。另一半标本中, 仅可见胶原纤维着色加深, 形成“增强带”的轮廓。对照的H.E.片中, 仅能看到出血、充血。

3. 2小时以上至24小时的前生前切创: 可看到明显的“两条带”(图2), 对照的H.E.片中, 可见组织细胞坏死带和白细胞浸润带。

4. 36小时的前生前切创切片中, 可见表皮已经在痂皮下愈合, “两条带”消失。

5. 所有的死后切创中, 均未见到创壁真皮中胶原纤维酯酶着色增强, 也未见到“两条带”。

二、擦伤: 不到1小时的前生前擦伤中, 都能看到胶原纤维酯酶着色增强。1小时及1小时以上的前生前擦伤中, 都能看到“两条带”。8套死后伤标本中, 有2套在死后5、15分钟的切片中, 亦看到胶原纤维酯酶着色加深, 与生前伤无法鉴别。1小时及1小时以上的前生前擦伤H.E.片中, 能看到坏死带和白细胞浸润带。

三、挫裂创：“两条带”在损伤后生存4小时的标本中才能见到。不到4小时的前挫裂创标本中，都能看到胶原纤维酯酶着色加深。8套标本中，有2套在死后5、15分钟切片中，亦看到胶原纤维酯酶着色加深，与生前伤不能鉴别。

四、尸斑部位的切片中，不管是生前、死后伤，胶原纤维的酯酶着色反应及“两条带”的出现均不受尸斑的影响。

五、死后24与48小时取材固定的标本，不管生前或死后伤都没有显示出死后经过时间对酯酶反应有任何影响。

六、3例人的标本，创壁亦可见胶原纤维酯酶着色加深。

## 讨 论

我们的实验结果，显示了一个前人未报道过的现象，即损伤后早期创壁胶原纤维的酯酶着色比完整皮肤中的深，且这种现象早在濒死期的切创就已经出现。我们观察10例两小时以内的切创切片50张，均无一例外。所有死后切创创壁胶原纤维的着色均不加深。因此，我们认为可将创缘附近胶原纤维酯酶着色是否增强作为鉴别生前或死后切创的明确指征。鉴于胶原纤维酯酶反应比H.E.片中白细胞浸润反应出现得早得多，因此，我们认为可用此方法来鉴别存活时间较短的生前切创，它比组织学方法证明生前损伤可缩短2小时。

尽管在生前的擦伤、挫裂创中，胶原纤维着色反应也全部阳性，可是8套擦伤和8套挫裂创标本中，各有2套在死后5、15分钟的切片中，胶原纤维着色也加深，因此，不能将胶原纤维着色反应阳性作为判断生前擦伤和挫裂创的明确指征；但是，所有生前伤酯酶着色无一例是阴性的，因此，我们认为，胶原纤维酯酶着色反应阴性可作为创伤死后造成的指征。

在较长时间的生前切创、擦伤和挫裂创中，我们也观察到了Raekallio提出的“两条带”，尽管“两条带”仅在生前伤中出现，可是酶染色片上“两条带”实质上是H.E.片上所见的组织坏死带和白细胞浸润带，因此，将酶染色片上“两条带”的出现作为鉴别生前、死后伤的依据，其价值并不比观察H.E.染色中的白细胞浸润带大。

由于未受损的及死后伤的皮肤中表皮和毛囊都具中等或较强的酯酶活性<sup>(10,11)</sup>，与生前伤没有明显差别，因此，我们认为Tanaka<sup>(9)</sup>的报道中以表皮和毛囊细胞酯酶活性增强作为观察指标是不可靠的，我们实验的观察结果证实了无法用观察表皮及毛囊中酯酶活性是否增强的方法来鉴别生前、死后伤。

我们的动物实验结果还证明，酯酶的染色反应不受尸斑干扰，至少在死后48小时内也不受死后经过时间的影响，把动物实验的结果应用于人的检材，3例人的标本检验结果与动物实验所见基本相同，这提示有希望把酶的组化方法运用到法医案例鉴定中去。

关于生前伤皮肤中酯酶活性增高的机理，我们认为这实质上是机体受损后出现的一种生活反应。

据文献报告, 人体内各组织器官中, 酯酶含量最高的是肺(支气管上皮)、肝、肾和胰, 血清中也含有大量的酯酶<sup>(1, 2, 3)</sup>。据Wachstein和Wolf报告, 几乎血液中所有的有形成份都呈酯酶染色阳性<sup>(1, 4)</sup>。

我们认为生前伤皮肤中增高的酯酶可来自: ①血液成份的渗出; ②原来含酯酶的组织细胞坏死后酯酶释出; ③损伤局部细胞内合成酯酶。至于酯酶在机体的防御机制和组织修复过程中的意义则有待进一步探讨。

### 结 论

通过观察切创创壁真皮中胶原纤维的酯酶着色是否加深, 可以鉴别生前、死后切创。

皮肤中的酯酶反应不受尸斑干扰, 至少在个体死之后48小时内, 不受死后经过时间的影响, 这在法医案件鉴定实践中具有重要意义。




图1 豚鼠皮肤濒死切创, 示创缘酯酶活性增强。10×10

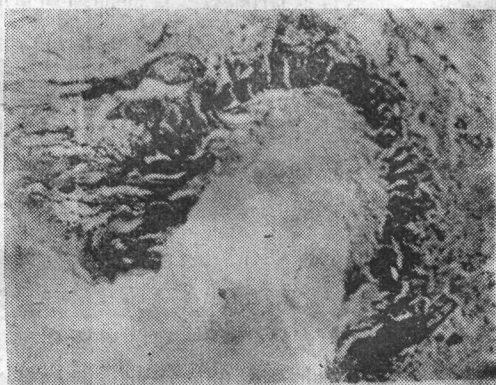


图2 豚鼠皮肤生前8小时切创, 示中央带酯酶活性降低而外围带酯酶活性增强。10×1

### 参 考 文 献

- [1] 陈康颐主编: 法医学, 51页人民卫生出版社, 1959
- [2] Tedeschi: Forensic medicine, Vol I, p 22, W.B. Saunders Company, Philadelphia, London, Toronto, 1977
- [3] Raekallio: Timing of wounds in forensic medicine. Jap J Legal Med 30(3):125, 1976
- [4] Raekallio: Enzymes histochemically demonstrable in the earliest phase of wound healing. Nature 188:234, 1960
- [5] Raekallio: Enzyme histochemistry of vital and postmortem skin wounds. J Forens Med 13(3):85, 1966
- [6] Tanaka: The Distinction between antemortem and postmortem skin

- wounds by esterases activity. Jap J Legal Med 20(3):231, 1966
- [7] Fatteh; Histochemical distinction between antemortem and postmortem skin wounds, J Forens Sci 11(1):17, 1966
- [8] 大矢正算: Histochemical demonstration of some hydrolytic enzymes in skin wounds and its application to forensic medicine. Jap J Legal Med 24(1):55, 1970
- [9] 中山医学院病解教研室编: 病理特殊染色和组织化学技术手册, 1980
- [10] Findly; The simple esterases of human skin. Brits J Dermatol. 67(3):83, 1955
- [11] Well; Esterases in cutaneous granulomata. Brit J Dermatol 69:415, 1957
- [12] Pearse (马仲魁等译): 组织化学, 333~358页, 人民卫生出版社, 1965
- [13] Dixon M and Webb E C (戚正武译): 酶, 上海科技出版社, 1964
- [14] Wachstein and Wolf; The histochemical demonstration of esterases activity in human blood and bone marrow smears. J Histochem and Cytochem 6:457, 1958

## The Nonspecific Esterase Activity of Ante— and Postmortem Skin Wounds

Qu Qinyun    Zhu Jiazhen

(Department of Forensic Medicine, Zhong Shan Medical College)

### Abstract

Several reports were published concerning esterase activity in skin wounds, however, latent period from the infliction of a wound to the appearance of increased esterase activity varies in different reports and so do the morphological descriptions. In China, no report on this topic has been published yet.

In this article the author demonstrated that in all antemortem incisions, including those inflicted at the agonal stage, there is a positive nonspecific esterase reaction in the dermal collagen fibers adjacent to the wound edge, while in all postmortem incisions this phenomenon is absent. Therefore, whether an incised wound is of vital origin, can be decided according to the

stainability of esterase in collagen fibers. Because obvious leucocytic infiltration can be recognized in H.E. sections only in wounds inflicted more than 2 hours before death, it is clear that the histochemical method shortened the latent period by 2 hours as compared with the conventional histologic techniques.

The increased esterase stainability is not effected by the postmortem periods up to 48 hours and by livor mortis. This enzyme reaction is also positive in 3 cases of antemortem human skin wounds. This suggests that histochemical method might be of value in medicolegal practice.

Because this esterase reaction is also positive in a few cases of post-mortem lacerations and abrasions, a positive esterase reaction in these two type of injuries does not justify their antemortem origin, but a negative esterase reaction indicates the postmortem origin.

The so called "two zones phenomenon" described by Raekallio is by no means more significant than the leucocytic infiltration seen in H.E. section.

