

腓骨长肌腱移位治疗马蹄外翻足的新术式

(附35例实践报告)

钟世磐 林道贤 戴绍业

(第二附属医院外科)

麻痹性马蹄外翻足多由于胫骨前肌或加之有胫骨后肌瘫痪所致。在其尚未发生骨性畸形之前,常采用跟腱延长及替代性腓骨长肌腱移位术治疗。在1910~1916年间,由Biesalski和Mayer所创的治疗本病的腓骨长肌移位术,经不断改进而沿用至今^[1~5]。1960年Axer^[6]根据小儿胫骨前肌瘫痪所致足部畸形的特点,又设计了一种治疗本病的腓骨长肌移位术。但这些术式的基本形式均是在腓骨长肌腱转入足底之前切断,而将切断该肌腱的近段移位,其远段则弃之不用,移位的近段肌腱必须重建新的骨性附着点。

鉴于腓骨长肌有相当长的腱性组织,加之其行程及止点的特点,作者设计了另一新术式,既能充分利用腓骨长肌的全程,又无必要再建骨性附着点,同样可达到良好的治疗效果。现报告如下。

有关解剖学基础

胫骨前肌位于小腿前面外侧,起于胫骨上半部的外侧面及其附近,下端肌腱通过小腿十字韧带走向足背内侧,止于第一楔骨及第一跖骨基底的内侧。腓骨长肌的起点较胫骨前肌更靠外侧,于腓骨的外侧面及其附近,但其向下的行程则绕外踝后侧而转入足底深部。最后,其止点与胫骨前肌相邻,止于第一楔骨及第一跖骨基底的外侧。

由于胫骨前肌与腓骨长肌的起止点均相邻近,只是各自的走向不同而结果功能相异,故可以设想,当利用腓骨长肌替代胫骨前肌时,只要把前者的行程改变,使其力线与胫骨前肌一致,就能达到其替代胫骨前肌的目的。

手术方法

- 一、分别在小腿中下 $1/3$ 交界处外侧、第五跖骨基部及第一、二跖骨间的背侧作第1、2、3切口(图1)。
- 二、于第1切口把腓骨长肌腱作“Z”形切断,并将其远段从第2切口抽出(图2)。
- 三、于第2切口把腓骨长肌腱横跨足底部分充分剥离,然后紧贴跖骨底面把整条肌腱的远段从第3切口抽出(图3、4)。

腓骨长肌腱移位图




图1 切口的位置




图2 肌腱于第1切口“Z”形切断, 于第2切口抽出

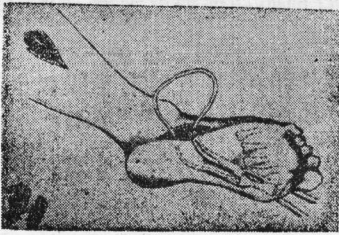


图3 肌腱远段经第一, 二趾骨间由第2切口拉至第3切口




图4 肌腱远段已拉至第3切口

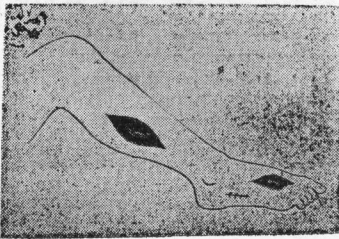


图5 肌腱远段经皮下隧道拉至第1切口与其近端缝合




图6 肌腱也可在第2切口切断, 第1切口抽出, 再拉至第3切口与其远端缝合

四、把腓骨长肌腱的远段再经皮下隧道从第3切口拉至第1切口,并在第1切口与肌腱近端作腱对腱缝合(图5)。缝合腱端时,足应尽量背屈,以减少缝合的张力,且有利于马蹄足的矫正。此时,可同时作跟腱延长术。

五、关闭各切口后,足保持稍背屈位用石膏夹板外固定3~4周。

以上是本手术的典型做法。如腓骨长肌腱无需延长较多,“Z”形切断也可在第2切口进行,并把切断后的肌腱近、远两段分别从第1及第3切口抽出。然后,再把肌腱近段从第1切口拉至第3切口,并在该处进行腱对腱缝合(图6)。对足外翻较严重的病例,第3切口可内移至第一跖骨内侧,使肌腱远段不是经第一、二跖骨间抽至足的背面,而是绕第一跖骨内侧拉至足的背面,结果当肌腱近、远两端缝合后,因力线内移而增强矫正外翻足的作用。

临床资料

1977年以来,我们共做这种手术38例,其中3例失去随访。经6个月以上随访的35例中,男10例,女25例。年龄最小11岁,最大66岁。病因属小儿麻痹后遗症33例,胫骨前肌切断伤1例,腓深神经损伤1例。全部病例的胫骨前肌均瘫痪或失效,其中12例尚有胫骨后肌瘫痪。

手术后经6个月以上直至4年的随访复查中,移位后的腓骨长肌有Ⅳ级以上肌力,且能完全矫正原有马蹄外翻足畸形者(图7)31例;肌力在Ⅳ级左右,仍残留轻度足外翻畸形者3例;只有1例因腓骨长肌原有肌力较差,移位后其肌力不足Ⅲ级,不能矫正马蹄足畸形。

35例中,因合并拇趾爪状畸形而同时做了拇伸肌止点移位术(Jones手术)者6例,因合并空凹足畸形而同时行蹼腱膜切断术者11例,使这些合并畸形同时矫正。

讨 论

在理想的肌腱移位术要求中,有两个极为重要的解剖生理条件:(1)移位肌腱最好有牢靠的骨性附着点;(2)移位肌腱与其所替代的肌腱在解剖生理上尽可能一致。就本手术而言,是较具备上述条件的。因为,腓骨长肌的起止点均没有受到损害,仍保持其本来的解剖属性。经手术改变其行程后的腓骨长肌腱,其力线极接近于其所替代的胫骨前肌,因而能较好地发挥其替代性作用。

从力学观点来看,当腓骨长肌作用于足部的力臂愈长,在使足背屈时就愈省力。由于本手术乃利用腓骨长肌原有的骨性附着点,显然比以往把肌腱近端种植于楔骨的做法有更长的力臂,从而使肌腱移位后发挥更大的效能。

本手术还充分地利用了腓骨长肌的全程。由于手术操作只限于软组织方面的操作,故更为简便。手术后因腱对腱的同类组织愈合,故所需的康复时间亦较腱对的异类组织间愈合为短,从而缩短了疗程。(本文图7A、B见附页)

参 考 文 献

- [1] Clark J M P: *Modern Trends in Orthopaedics (Second series)*, p 116, Butterworth & Co. LTD, London, 1956
- [2] Ingersoll R E: Transplantation of peroneus longus to anterior tibial insertion in poliomyelitis, *S G O* 86:717, 1948
- [3] Cole W H: The treatment of claw-foot. *J Bone Joint Surg* 22:895, 1940
- [4] Crenshaw A H: *Campell's Operative Orthopaedics*, 8th ed Vol 2, p 1,565, 1,566, 1,576, 1,579, The C. V. Mosby Co, 1971
- [5] Cozen L: *An Atlas of Orthopaedic Surgery*, p 258~262, The Lea Febiger, Philadelphia, 1966
- [6] Axer A: Into-talus transposition of tendons for correction of paralytic valgus foot after poliomyelitis in children. *J Bone Joint Surg* 42-A:1,119, 1960

A New Method of Transposition of the Peroneus Longus for Equinovalgus Deformity (The Results of Clinical Practice in 35 Cases)

Zhong Shipan Lin Daoxian Dai Shaoye

(Department of Surgery, Second Affiliated Hospital, Zhong Shan Medical College)

Abstract

The usual method of transposition of the peroneus longus for paralytic type of equinovalgus deformity is to cut the tendinous portion closed to the base of the 5th metatarsal bone and then insert the proximal portion of the tendon into the cuneiform to obtain a better security, as compared with the old method of suturing it to the tendinous portion of paralysed tibialis anterior. However, in this method the tendon normally passing through the sole must be excluded, and healing of bone to tendon is inevitably prolonged as compared with healing of tendon to tendon.

The authors have designed a new method in which the peroneus longus tendon is cut at the site between the middle and lower one third of the leg. The distal portion of the tendon is pulled out and transferred dorsally through the interspace between the (1)st and (2)nd metatarsal bones and resutured to the proximal portion.

This method was practised in 38 cases and among them 35 cases had been followed-up for a period from six months to four years after healing with good results, except one due to improper selection of the case.

(正文见第589页)

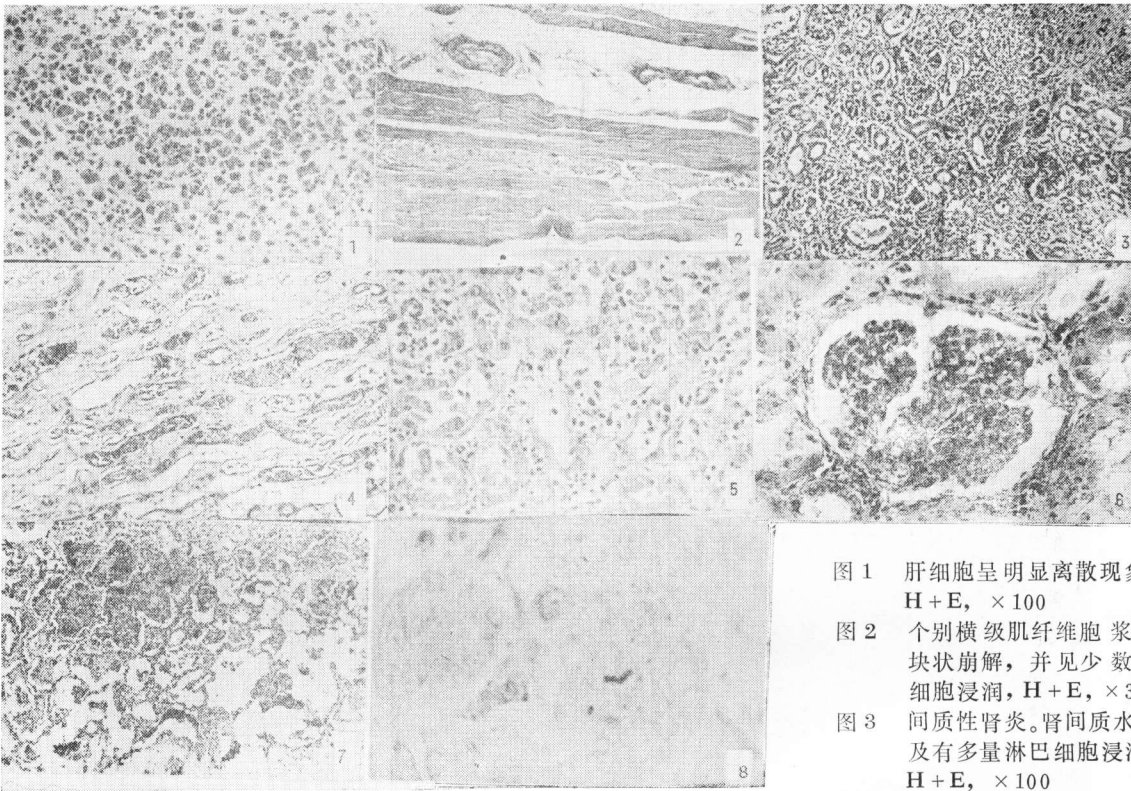


图 1 肝细胞呈明显离散现象。H + E, × 100

图 2 个别横级肌纤维细胞浆呈块状崩解, 并见少数白细胞浸润, H + E, × 320

图 3 间质性肾炎。肾间质水肿及有多量淋巴细胞浸润。H + E, × 100

图 4 下肾单位肾病。肾集合管内有血红蛋白圆柱, 间质水肿及有轻度淋巴细胞浸润。H + E, × 100

图 5 肾小管上皮坏死, 间质水肿及有淋巴细胞浸润。H + E, × 320

图 6 肾小球的炎症, 显示内皮细胞明显增生。H + E, × 320

图 7 出血性肺炎呈灶性分布。H + E, × 320

图 8 肝细胞内的钩端螺旋体 Levadit 染色, × 900

腓骨长肌腱移位治疗马蹄外翻足的新术式

(附35例实践报告) (正文见第626页)

