

人体增生性疤痕移植于裸鼠动物模型的建立及稳定性观察^①

朱家源 朱 斌 苏爱云 朱全胜 郭浩光 赖英荣 唐 庆

(中山医科大学附属第一医院烧伤外科; 广州, 510080)

摘 要 目的: 将增生性疤痕组织块以不同的方法移植于裸鼠, 建立一稳定的疤痕动物模型, 为研究增生性疤痕提供实验基础。方法: 将 3 mm×3 mm 增生性疤痕组织块分别移植于裸鼠皮下和体表创面, 定期进行大体观察, 组织学观察及胶原定量测定。结果: 增生性疤痕组织块移植于裸鼠皮下后, 移植后可成活 80~90 d, 无排斥反应, 并保留原增生性疤痕特性; 移植物体积随着移植时间而逐渐增加。结论: 增生性疤痕组织块移植于裸鼠皮下建立的增生性疤痕动物模型是一成功、稳定的动物模型, 为疤痕的研究提供了可靠的基础。应用该动物模型时, 作者建议把移植后 3~10 周的动物作为增生性疤痕的标准动物模型。

关键词 疤痕, 肥大性; 皮肤移植; 小鼠, 裸; 疾病模型, 动物

中图分类号 R 644

Establishment of Animal Model and Observation of Stability on the Implant of Hypertrophic Scar into the Nude Mouse

Zhu Jiayuan Zhu Bin Su Aiyun Zhu Quansheng Guo Haoguang Lai Yingrong Tang Qing

(Department of Burns, First Affiliated Hospital, Sun Yat-sen University of Medical Sciences, Guangzhou, 510080)

Abstract Objective: To implant some pieces of human hypertrophic scar into subcutaneous pockets of nude (athymic) mice by different methods and to establish a steady scar animal model for studying hypertrophic scar of human beings. **Methods:** Pieces of hypertrophic scar 3 mm×3 mm were transplanted into subcutaneous pockets and excised regions (the surface of the wounds). The changes of general condition, the histotypic and collagen content of hypertrophic scar were observed temply. **Results:** The implants were carried 80~90 d. No rejection phenomena were observed. All implants retained their original histotypic character. Volume measurements suggests there was a size increase of the implants with time. **Conclusions:** Use of the nude mouse for implants of hypertrophic can establish a steady hypertrophic scar experimental model for further studies in human beings. It is also suggested that the standard scar animal model may be at 3~10 weeks after implanted.

Subject headings cicatrix, hypertrophic; skin transplantation; mice, nude; disease model, animal

增生性疤痕(hypertrophic scar)是在创伤或烧伤愈合期间由于过量胶原沉积, 而形成的突出皮肤表面或超出最初损伤范围, 并侵入周围正常皮肤的增殖性疤痕组织, 它是康复医学、整形外科和烧伤外科领域中的难治性疾病^[1~3]。该病在几世纪以前已有描述, 但由于增生性疤痕动物模型的难以复制限制了增生性疤痕治疗研究的进展。增生性疤痕

是人类皮肤损伤自然愈合过程中所独有的现象, 而其他动物皮肤损伤愈合后尚未见有遗留增生性疤痕的报道。目前国内外在增生性疤痕动物模型建立方面尚不完善, 动物移植后存活率、稳定性存在问题, 同时也未在动物模型最佳应用时间方面进行阐述, 标准动物模型还未出现。本实验的目的在于改进动物模型制作方法, 建立一稳定的疤痕动物模

型,为研究增生性疤痕提供实验基础。

1 材料和方法

1.1 实验动物

BALB/nu/nu 裸鼠(由中山医科大学实验动物中心提供),性别随机,鼠龄4~6周,体重15~25g,实验动物饲养于隔离室恒温(25~27℃),恒湿(45%~50%)环境层流架中,每2只放一笼中,饲以灭菌的水和饲料,术后1周内给予鸡蛋增加蛋白质摄入。

1.2 取材

增生性疤痕移植块皆取自整形手术病人被切除的疤痕组织,并经病理证实为增生性疤痕。取材后即放入RPMI1640+双抗组织培养液中,洗去血迹,剪制成3mm×3mm大小组织块,2h内进行移植。

1.3 移植方法与分组

取材来源于9个不同病人的增生性疤痕,各移植于10只裸鼠。分两组,组1将组织块移植于裸鼠皮下,共60只;组2将组织块移植于体表创面,共30只。组1于裸鼠项背部近耳后处手术尖刀切一3mm切口,尖镊稍分离皮下组织,即将已制好3mm×3mm增生性疤痕组织块移植于皮下,切口以Z-T组织粘胶(白云区新技术开发公司提供)固定,不予包扎,放入笼中饲养。组2于裸鼠背部切除3mm×3mm全层皮肤制造一创面,将已制好3mm×3mm增生性疤痕组织块移植于创面上,固定。

1.4 观察内容

3~7d观察1次,查看裸鼠一般情况,局部表现,移植块色泽,有否脱落是否成活,游标卡尺测量体积变化并予记录,记录生存率、感染率、成活率。定期人工处死动物,取移植的增生性疤痕组织,组织切片,行HE、VG、Masson染色,进行组织学观察及胶原含量测定。

2 结果

2.1 大体观察

组1裸鼠60只,术后第3天查看,见伤口已痊愈,移植植物埋于皮下,局部皮肤无红肿,无破溃,可触及移植块,成功率90%。移植植物成活最长90

d,平均80d,因要取标本而未继续饲养。组2第3天查看发现大部分移植块已变暗黑色,创周红肿,约第7天组织块脱落,创面暴露,仅约3例移植块色泽变红,成活。但约2周后脱落,移植失败。

2.2 移植块体积变化

移植后第3d以游标卡尺测量皮下移植疤痕组织块的短径 a 和长径 b ,通过 $a^2 \times b$ 公式计算移植块体积^[4],发现组1移植块1~2周体积无明显变化,3~10周体积增加明显,尤以4~9周最明显。第9周后增长缓慢,约10周左右,部分移植块缩小萎缩,组2少数成活的组织块1~2周体积无变化,约3周开始脱落(图1)。

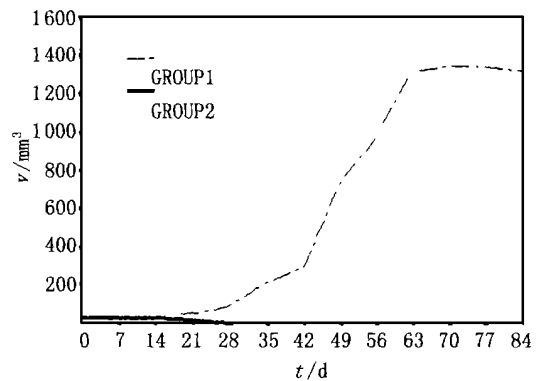


图1 移植块体积与移植后时间变化曲线

Fig. 1 The relationship between the changes of the implant volume and implantation time

There was a size increase of the implants with time

2.3 组织学特征

光镜观察组1移植后3~10周移植块标本,胶原纤维增生,纤维母细胞丰富,纤维排列紊乱致密,显结节状结构,小动脉、小静脉及毛细血管增生,数量密度增加,并见增生性疤痕与裸鼠皮肤紧密相连(图2),符合增生疤痕变化。10周后镜下开始可见纤维母细胞及胶原纤维增生,但胶原玻璃样变,部分胶原纤维软化,疏松,尤以血管周围变化明显。以后,胶原纤维明显减少,胶原纤维部分坏死,钙化。组2见疤痕组织内有坏死和炎症细胞浸润,并形成脓肿。

2.4 胶原含量测定

取来源同一标本的增生性疤痕移植于裸鼠后不同时期的组织与未移植的疤痕组织对照,测定胶原密度。结果,移植0、4、6、8周后疤痕组织胶原纤维密度分别于39.0、39.3、39.5、40.2($\times 10^3$),移植前后差异无显著性意义($P > 0.05$)。

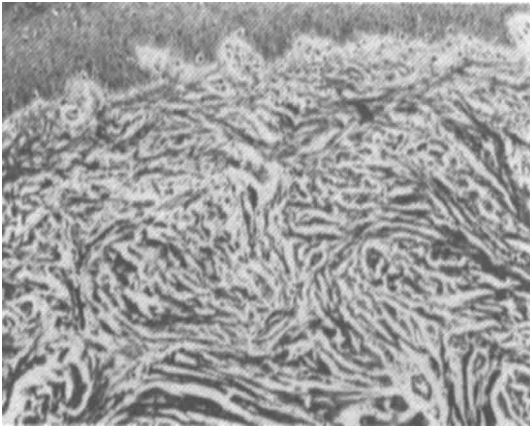


图2 移植在裸鼠体内 60 d 移植块标本切片(×400)

Fig. 2 Section of implant after maintenance in a thymic nude mouse for 60 days (×400)

The implants retained their original histotypic character

纤维排列杂乱致密, 显结节状结构, 小动脉、小静脉及毛细血管增生, 同时, 胶原测定表明与原增生性疤痕无明显差别。因此, 我们认为将增生性疤痕组织块移植于裸鼠皮下建立的增生性疤痕动物模型, 其成功率高, 模型稳定, 为疤痕的防治研究提供了可靠的动物模型; 而将增生性疤痕移植于裸鼠体表创面的方法, 其成功率低, 制作方法复杂, 不稳定, 不宜推荐应用。

另外, 实验结果提示, 将增生性疤痕组织块移植于裸鼠皮下后 3~10 周, 组织块体积增大明显, 4~9 周显成倍增长, 表明移植块仍具有很强的增生活性, 这为研究如何抑制疤痕增生提供了非常合适的基础。同时, 在应用该动物模型时, 我们建议可将移植后 3~10 周的动物作为增生性疤痕的标准动物模型。

3 讨论

增生性疤痕是医学界难治性疾病之一, 它多发生于烧伤、创伤及手术后, 而且造成病人容貌受损、功能障碍以及心理障碍^[3]。因此建立一确切可行、稳定的实验动物模型为增生疤痕的研究提供实验基础十分必要。

增生性疤痕是人类烧伤、创伤及手术后所特有的异常现象, 而动物模型的制作又有很大困难。本实验中我们利用先天性无胸腺、缺乏 T 细胞免疫的裸鼠作为动物模型对象, 将增生性疤痕组织块分别移植裸鼠皮下及体表创面。实验结果提示移植于裸鼠皮下组的移植物最长可存活 90 d, 平均 80 d, 无明显排斥反应, 成功率约 90%。移植块通过大体、组织学观察以及胶原测定皆保留原增生性疤痕组织特性, 即胶原纤维增生明显, 纤维母细胞丰富,

参 考 文 献

- 1 Rockwell W B. Keloid and hypertrophic scar: a comprehensive review. *Plast Reconstr Surg*, 1989, 84(5): 827
- 2 Kischer C W, Pindur J, Shetlar M R, *et al*. Implants of hypertrophic scars and Keloids into the nude (athymic) mouse: viability and morphology. *J Trauma*, 1989, 29(5): 672
- 3 Fong S S, Hung L K, Cheng J C. The cutometer and ultrasonography in the assessment of postburn hypertrophic scar—a preliminary study. *Burns*, 1997, 23(Suppl 1): 12
- 4 李文锦, 钱和年. 人卵巢上皮癌皮下移植瘤模型和腹水瘤模型的建立. *中华妇产科杂志*. 1993, 28(3): 38
- 5 McHugh A A, Fowlkes B J, Maevsky E L, *et al*. Biomechanical alterations in normal skin and hypertrophic scar after thermal injury. *J Burn Care Rehabil*, 1997, 18(3): 104

(1999-04-07 收稿 1999-07-05 修回)